ห้องสมุดคณะเทคโนโลยีการเกษตร สถาบันเทคโนโลยีพระจอมเกล้า

ใบรับรองปัญหาพิเศษปริญญาตรี

ภาควิชาเทคโนโลยีการผลิตสัตว์

เรื่อง

เทคนิคการประกอบโครงกระดูกโค

Technique of Mounting Cow's Skeleton

โดย

นางสาวนิมล วงศ์ธีรทรัพย์

นายไพฑูรย์ พุทธินันท์โอภาส

ได้พิจารณาเห็นชอบโดย

อาจารย์ที่ปรึกษา .....

กรรมการ .....

กรรมการ .....

กรรมการ .....

ภาควิชารับรองแล้ว

.....

(นายทรงศักดิ์ ตันพิพัฒน์)

หัวหน้าภาควิชาเทคโนโลยีการผลิตสัตว์

วันที่...5...เดือน...เม.ย.....ปี...2532...

13626
25 พ.ย. 25[illegible]

ปพ.
น631ท
2532

เอกสารนี้เป็นเอกสารที่สงวนไว้สำหรับการใช้งานเพื่อการศึกษาเท่านั้น ไม่อนุญาตให้นำไปใช้ประโยชน์ด้านการค้า ไม่ว่ากรณีใดๆ ทั้งสิ้น อีกทั้งห้ามมิให้ดัดแปลงเนื้อหา และต้องอ้างอิงถึงเจ้าของเอกสารทุกครั้งที่มีการนำไปใช้

1362b

ปัญหาพิเศษ

เรื่อง

T100649

เทคนิคการประกอบโครงกระดูกโค

Technique of Mounting Cow's Skeleton

โดย

นางสาวนิมล วงศ์ธีรทรัพย์

นายไพฑูรย์ พุทธินันท์โอภาส

เสนอ

ภาควิชาเทคโนโลยีการผลิตสัตว์

คณะเทคโนโลยีการเกษตร

สถาบันเทคโนโลยีพระจอมเกล้า

เจ้าคุณทหารลาดกระบัง กรุงเทพฯ

ปพ.
น631ท
2531

เลขหมู่.....
เลขทะเบียน 100649
ลำดับที่.....

พ.ศ. 2531

เอกสารนี้เป็นเอกสารที่สงวนไว้สำหรับการใช้งานเพื่อการศึกษาเท่านั้น ไม่อนุญาตให้นำไปใช้ประโยชน์ด้านการค้า ไม่ว่ากรณีใดๆ ทั้งสิ้น อีกทั้งห้ามมิให้ดัดแปลงเนื้อหา และต้องอ้างอิงถึงเจ้าของเอกสารทุกครั้งที่มีการนำไปใช้

สารบาญ

	หน้า
สารบาญ	(1)
สารบาญภาพ	(2)
คำนำ	1
วัตถุประสงค์	1
การตรวจเอกสาร	2
อุปกรณ์และวิธีการ	25
ผลที่ได้รับ	78
ปัญหาและข้อเสนอแนะ	79
เอกสารอ้างอิง	82
ภาคผนวก	84

เอกสารนี้เป็นเอกสารที่สงวนไว้สำหรับการใช้งานเพื่อการศึกษาเท่านั้น ไม่อนุญาตให้นำไปใช้ประโยชน์ด้านการค้า ไม่ว่ากรณีใดๆ ทั้งสิ้น อีกทั้งห้ามมิให้ดัดแปลงเนื้อหา และต้องอ้างอิงถึงเจ้าของเอกสารทุกครั้งที่มีการนำไปใช้

สารบาญภาพ

ภาพที่		หน้า
1	แสดงกระดูกเชิงกรานติดต่อกับกระดูกต้นขาหน้า	5
2	แสดงโครงสร้างของ Long bone กระดูกทั้งท่อน	11
3	แสดงโครงสร้างโดยละเอียดของกระดูก	12
4	แสดงการเจริญเติบโตของ Membrane boneในระยะแรก ๆ	17
5	แสดงการเจริญเติบโตระยะหลัง ๆ ของ Membrane bone	18
6	แสดงการเจริญเติบโตของ Long bone	19
7	แสดงการเจริญเติบโตของกระดูกหน้าแข้ง	20
8	แสดงลักษณะการเปิดหนังที่ถูกต้องและลักษณะหนังที่ได้จากการเปิดที่ถูกต้อง	30
9	แสดงการเลาะและตัดพังผืดที่ยึดกล้ามเนื้อกระบังลมออก	31
10	แสดงการเอาเครื่องในออกจากซาก	31
11	แสดงการตัดหลอดลมออกจากซาก	32
12	แสดงเครื่องในทั้งหมดที่ถูกนำออกมาจากซาก	32
13	แสดงการตัดแยกส่วนหัวออกจากตัวตรงข้อต่อระหว่างกระดูกคอข้อที่ 1 และ 2	33
14	แสดงการตัดแยกชิ้นส่วนขาหลังออกจากกระดูกเชิงกราน	34
15	แสดงชิ้นส่วนขาหลังที่ถูกแยกออกมา	34
16	แสดงการตัดแยกกระดูกอกออกจากกระดูกซี่โครง	35
17	แสดงการชำแหละเนื้อออกจากกระดูกส่วนขาหลัง	36
18	แสดงการขูดลอกเอาเนื้อ ไขมัน และเอ็นออกจากกระดูกอก ซึ่งผ่านการแช่ฟอร์มารีนเข้มข้น 10% มาแล้ว	37
19	แสดงกระดูกอก (Sternum) ที่ผ่านการตากแดดเป็นเวลา 2 สัปดาห์	37
20	แสดงการต้มกระดูกโค	38
21	แสดงปริมาณที่ใช้ในการต้ม	38
22	แสดงการล้างกระดูกเอาไขมันออกด้วยผงซักฟอก	39
23	แสดงการล้างกระดูกด้วยน้ำสะอาดหลังจากใช้ผงซักฟอกล้างครั้งแรก	39
24	แสดงการล้างกระดูกหลังต้มเอาไขกระดูกออกแล้วด้วยผงซักฟอก	40

เอกสารนี้เป็นเอกสารที่สงวนไว้สำหรับการใช้งานเพื่อการศึกษาเท่านั้น ไม่อนุญาตให้นำไปใช้ประโยชน์ด้านการค้า ไม่ว่ากรณีใดๆ ทั้งสิ้น อีกทั้งห้ามมิให้ดัดแปลงเนื้อหา และต้องอ้างอิงถึงเจ้าของเอกสารทุกครั้งที่มีการนำไปใช้

สารบาญภาพ (ต่อ)

ภาพที่		หน้า
25	แสดงกระดูกที่ผ่านการล้างเรียบร้อยแล้ว	40
26	แสดงส่วนประกอบต่าง ๆ ของกระดูกขาหน้า (Pectoral limb) ของโค	44
27	แสดงส่วนประกอบต่าง ๆ ของกระดูกนิ้วเท้าขาหน้าของโค	45
28	แสดงกระดูกนิ้วเท้า (Phalanx) ที่ประกอบติดกับกระดูกฝ่าเท้าหน้า (Metacarpus)	46
29	แสดงส่วนประกอบต่าง ๆ ของกระดูกข้อเท้าหน้า (Carpus) กับกระดูกเท้าหน้า (Mecarpus) ของโค	47
30	แสดงกระดูกข้อเท้าหน้า (Carpus) ที่ประกอบติดกับกระดูกเท้า (Carpus)	48
31	แสดงกระดูกข้อเท้าหน้าที่ประกอบติดกับกระดูกเท้า (กานหลัง)	48
32	แสดงกระดูกขาหน้าท่อนล่าง (Radius) ที่ประกอบติดกับกระดูกข้อศอก (Ulna) และกระดูกต้นขาหน้า (Humerus)	49
33	แสดงกระดูกไหปลาร้า (Scapular) ที่ยึดติดกับกระดูกต้นขาหน้า (Humerus) ด้วยน็อต	50
34	แสดงกระดูกขาหน้า (Pectoral limb) ที่ประกอบเสร็จสมบูรณ์แล้ว	51
35	แสดงส่วนประกอบต่าง ๆ ของกระดูกขาหลัง (Pelvic limb) ของโค	54
36	แสดงกระดูกนิ้วเท้า (Phalanhe)ที่ประกอบติดกับกระดูกฝ่าเท้าหลัง (Metatarsus)	55
37	แสดงส่วนประกอบต่าง ๆ ของกระดูกข้อเท้าหลัง (Tarsus) กับกระดูกขาหลังท่อนล่าง (Tibia)	56
38	แสดงการเจาะรูเพื่อใช้ในการผูกมัดติดกันของกระดูกข้อเท้าหลัง (Tarsus)	57
39	แสดงกระดูกข้อเท้าหลัง (Tarsus) ที่ประกอบติดกับกระดูกฝ่าเท้าหลัง (Metatarsus) และกระดูกขาหลังท่อนล่าง (Tibia)	58
40	แสดงส่วนประกอบต่าง ๆ ของกระดูกขาหลังท่อนบน (Femur) ของโค	59
41	แสดงกระดูกขาหลังท่อนล่าง (Tibia)ที่ประกอบติดกับกระดูกต้นขาหลัง (Femur)	60

เอกสารนี้เป็นเอกสารที่สงวนไว้สำหรับการใช้งานเพื่อการศึกษาเท่านั้น ไม่อนุญาตให้นำไปใช้ประโยชน์ด้านการค้า ไม่ว่ากรณีใดๆ ทั้งสิ้น อีกทั้งห้ามมิให้ดัดแปลงเนื้อหา และต้องอ้างอิงถึงเจ้าของเอกสารทุกครั้งที่มีการนำไปใช้

สารบาญภาพ (ต่อ)

ภาพที่		หน้า
42	แสดงส่วนประกอบต่าง ๆ ของกระดูกเชิงกราน (Palvic bone) ของโค	61
43	แสดงการยึดกระดูก Os Coxa แต่ละข้างเข้าด้วยกันด้วยลวดทองแดง	62
44	แสดงส่วนประกอบต่าง ๆ ของกระดูกก้นกบ (Sacrum) ของโค	63
45	แสดงกระดูกเชิงกราน (Pelvic bone) ที่ประกอบเสร็จสมบูรณ์	64
46	แสดงกระดูกขาหลัง (Pelvic limb) ที่ประกอบเสร็จสมบูรณ์	65
47	แสดงส่วนประกอบต่าง ของกระโหลกหัว (Skull) ของโค (ด้านหน้า)	70
48	แสดงส่วนประกอบต่าง ๆ ของกระดูกกระโหลกหัว (Skull) ของโค (ด้านข้าง) และส่วนประกอบของกระดูกขากรรไกร (Mandible) (ด้านขวา)	71
49	แสดงตำแหน่งการใช้ลวดทองแดงยึดกระดูกรูจมูก (Nasal bone) ให้ติดกับกระดูกกระโหลก (Skull)	72
50	แสดงกระดูกส่วนกระโหลก (Skull) ที่ประกอบเสร็จสมบูรณ์	73
51	แสดงส่วนประกอบต่าง ๆ ของกระดูกซี่โครง (Ribs) ของโค	74
52	แสดงการเรียงแนวกระดูกสันหลังทั้งหมด (Vertebral columns) เพื่อวัดระยะต่าง ๆ ที่จะใช้สำหรับเจาะรูยึดเหล็กค้ำโครง และจัดทำเหล็กค้ำโครงส่วนหน้าและส่วนหลังกับเหล็กสอดแกนกลาง	75
53	แสดงขนาดและความยาวของเหล็กค้ำโครงกระดูก	76
54	แสดงส่วนประกอบต่าง ๆ ของกระดูกไขสันหลังส่วนอก (Thoracic Vertabrae) ของโค	77

เอกสารนี้เป็นเอกสารที่สงวนไว้สำหรับการใช้งานเพื่อการศึกษาเท่านั้น ไม่อนุญาตให้นำไปใช้ประโยชน์ด้านการค้า ไม่ว่ากรณีใดๆ ทั้งสิ้น อีกทั้งห้ามมิให้ดัดแปลงเนื้อหา และต้องอ้างอิงถึงเจ้าของเอกสารทุกครั้งที่มีการนำไปใช้

สารบาญภาพ (ต่อ)

ภาพที่		หน้า
55	แสดงการเจาะหนังออกจากกระโหลกศีรษะ (Skull) ของโค	85
56	แสดงโครงร่างของกระดูกโคที่ประกอบเสร็จสมบูรณ์	86
57	แสดงส่วนประกอบต่าง ๆ ของกระดูกต้นขาหน้า (Humerus) กับ กระดูกขาหน้าท่อนล่าง (Radius)	87
58	แสดงส่วนประกอบต่าง ๆ ของกระดูกขาหลังท่อนล่าง (Tibia) ของโค	88
59	แสดงส่วนประกอบของกระดูกไขสันหลังส่วนคอชั้นที่ 1, 2 และ 3 ของโค (Atlas, Axis and Third carvical vertabra)	89
60	แสดงส่วนประกอบของกระดูกไขสันหลังส่วนคอชั้นที่ 6 และ 7 ของโค	90
61	แสดงส่วนประกอบของกระดูกอก (Sternum) ของโค	91
62	แสดงระบบโครงร่างของโค	92

เอกสารนี้เป็นเอกสารที่สงวนไว้สำหรับการใช้งานเพื่อการศึกษาเท่านั้น ไม่อนุญาตให้นำไปใช้ประโยชน์ด้านการค้า ไม่ว่ากรณีใดๆ ทั้งสิ้น อีกทั้งห้ามมิให้ดัดแปลงเนื้อหา และต้องอ้างอิงถึงเจ้าของเอกสารทุกครั้งที่มีการนำไปใช้

คำนิยม

การทำปัญหาพิเศษครั้งนี้สำเร็จลุล่วงไปด้วยดี ข้าพเจ้าขอขอบพระคุณ อาจารย์โกเมศ โอสถศิลป์ อาจารย์ที่ปรึกษากรุณาสละเวลาให้คำแนะนำทางด้านเทคนิคต่าง ๆ และคณะกรรมการปัญหาพิเศษทุกท่านที่ให้คำแนะนำและปรึกษาในการทำปัญหาพิเศษ นอกจากนี้ต้องขอขอบพระคุณบิดามารดาที่ให้การสนับสนุนในด้านทุนทรัพย์และกำลังใจ จนปัญหาพิเศษครั้งนี้สำเร็จ รวมทั้งคุณพี่ที่ช่วยพิมพ์รายงาน ตลอดจนเพื่อน ๆ ภาควิชาเทคโนโลยีการผลิตสัตว์ ทุกคนที่ช่วยทำและเป็นกำลังใจ อีกทั้งส่งเสบียงและช่วยเหลือส่วนต่าง ๆ ที่เกี่ยวข้องกับการทำปัญหาพิเศษไว้ ณ ที่นี้

นิมล วงศ์ธีรทรัพย์

ไพฑูรย์ พุทธินันท์โอภาส

25 กุมภาพันธ์ 2532

สถาบันเทคโนโลยีพระจอมเกล้าเจ้าคุณทหารลาดกระบัง

เอกสารนี้เป็นเอกสารที่สงวนไว้สำหรับการใช้งานเพื่อการศึกษาเท่านั้น ไม่อนุญาตให้นำไปใช้ประโยชน์ด้านการค้า ไม่ว่ากรณีใดๆ ทั้งสิ้น อีกทั้งห้ามมิให้ดัดแปลงเนื้อหา และต้องอ้างอิงถึงเจ้าของเอกสารทุกครั้งที่มีการนำไปใช้

บทคัดย่อปัญหาพิเศษ

เรื่อง

เทคนิคการประกอบโครงกระดูกโค

Technique of Mounting Cow's Skeleton

ในการศึกษาวิชากายวิภาคศาสตร์และสรีรวิทยา นอกจากในตำราและเอกสารที่ใช้ค้นคว้าประกอบการศึกษาแล้ว โครงกระดูกโคก็เป็นอุปกรณ์การศึกษาที่สำคัญและจำเป็นอย่างยิ่ง เพราะจะช่วยทำให้นักศึกษาเห็นภาพพจน์และเข้าใจง่ายยิ่งขึ้น ดังนั้นการประกอบโครงกระดูกโคครั้งนี้ จึงเป็นงานชิ้นหนึ่งที่สามารถนำมาใช้ประกอบการเรียนการสอนได้ ซึ่งการประกอบโครงกระดูกโค เริ่มต้นจากการเตรียมกระดูกโค โดยทำการฆ่าให้ตายโดยไม่ให้สัตว์ได้รับการทรมาน จากนั้นก็ชำแหละหนังออก ผ่าท้องเอาอวัยวะภายในออก แล้วชำแหละเนื้อออกจากกระดูกให้มากที่สุด แล้วเลาะข้อต่อของกระดูกต่าง ๆ ให้หลุดออกจากกัน แล้วแยกกระดูกอ่อนส่วนอกและกระดูกลิ้นออกไปแช่ในสารละลายฟอร์มาลีนเข้มข้น 10% เป็นเวลา 14 วัน จากนั้นเอาผ้าขาวบางห่อกระดูกที่เหลือเป็นส่วน ๆ ให้มิดชิด เพื่อป้องกันการสูญหายของกระดูกชิ้นเล็ก ๆ แล้วต้ม 2 ครั้ง ๆ ละ 6 ชั่วโมง เพื่อให้ง่ายต่อการเอาเนื้อออก จากนั้นก็นำไปตากแดดแล้วต้มด้วยผงซักฟอกกับสบู่กรด โดยแยกกระดูกออกเป็น 2 พวก คือ พวกใหญ่และแข็งกับพวกชิ้นเล็กบาง ๆ พวกแรกใช้ผงซักฟอก 200 กรัม สบู่กรด 4 ก้อน ต่อน้ำ 70 ลิตร ต้ม 3 ครั้ง ๆ ละ 6 ชั่วโมง พวกหลังใช้ผงซักฟอก 100 กรัม สบู่กรด 2 ก้อน ต่อน้ำ 70 ลิตร ต้ม 3 ครั้ง ๆ ละ 6 ชั่วโมง จากนั้นล้างด้วยผงซักฟอกและล้างน้ำให้สะอาด นำไปตากแดด 30 วัน ๆ ละ 7 ชั่วโมง แล้วลงแล็คเกอร์ 3 ครั้ง เสร็จแล้วจึงนำมาประกอบโดยแยกกระดูกออกเป็น 2 พวก คือ กระดูกแกนกลางกับกระดูกระยางค์ ใช้กาวติดกระดูกเล็ก ๆ ที่เคลื่อนไหวไม่ได้ แล้วต่อกระดูกขาหน้าขาหลัง โดยใช้ลวดทองแดงผูก จากนั้นเอากระดูกสันหลังมาต่อโดยเรียงตามลำดับ เอาเหล็กที่จะใช้ประกอบโครงมาวัด เพื่อจะตัดเอาเหล็กไปดึงให้อยู่ในรูปโคธรรมชาติ แล้วใช้เหล็กค้ำช้างหน้าตรง Atlas ช้างหลัง Sacrum จึงเอากระดูกซี่โครงมาต่อ จากนั้นเอากระดูกอ่อนส่วนอกเข้ามาต่อกับกระดูกซี่โครงส่วนล่าง แล้วเอากระดูกขาทั้งสี่ข้างมาต่อโดยใช้ Screw ยึดแล้วปรับเหล็กค้ำให้พอดีกับโคยืนในท่าปกติ แล้วเอากระดูกกระโหลกและกระดูกหางมาต่อที่หลัง ซึ่งก็จะได้โครงกระดูกโคที่แข็งแรง สวยงาม ใช้เป็นอุปกรณ์การเรียนการสอนได้เป็นอย่างดี

เอกสารนี้เป็นเอกสารที่สงวนไว้สำหรับการใช้งานเพื่อการศึกษาเท่านั้น ไม่อนุญาตให้นำไปใช้ประโยชน์ด้านการค้า ไม่ว่ากรณีใดๆ ทั้งสิ้น อีกทั้งห้ามมิให้ดัดแปลงเนื้อหา และต้องอ้างอิงถึงเจ้าของเอกสารทุกครั้งที่มีการนำไปใช้

เทคนิคการประกอบโครงกระดูกโค

Technique of Mounting Cow's Sketeton

คำนำ

ในการศึกษาวิชากายวิภาคศาสตร์สัตว์ และ สรีรวิทยา นอกจากในตำราและเอกสารที่ใช้ค้นคว้าประกอบการศึกษาแล้ว โครงกระดูกโคก็เป็นอุปกรณ์การศึกษาที่สำคัญและจำเป็นอย่างยิ่ง เพราะอุปกรณ์ประกอบการศึกษานี้ จะทำให้การสอนวิชาที่ยากต่อการเข้าใจของนักศึกษาได้ง่ายขึ้น เพราะนักศึกษาสามารถมองเห็นภาพจริง ๆ ได้ โดยที่ไม่ต้องนั่งคิดมโนภาพขึ้นเอง ซึ่งเป็นการยากที่จะเข้าใจและถูกต้องทั้งหมดได้

สถาบันการศึกษาระดับต่าง ๆ ที่มีอยู่เก่าแล้วและเพิ่งจะเริ่มตั้งขึ้นใหม่ มีน้อยมากที่จะมีอุปกรณ์ประกอบการศึกษาครบ ส่วนใหญ่แล้วจะเป็นแบบค่อย ๆ มี คือจะมีการจัดซื้อมาเรื่อย ๆ เพราะงบประมาณในแต่ละปีมีน้อยหรือไม่ก็ให้นักศึกษาจัดทำขึ้นเอง เพื่อได้ศึกษาวิชาที่คิดว่าควรจะมีอุปกรณ์ประกอบการเรียนการสอน

ดังนั้นการประกอบโครงกระดูกโคครั้งนี้ จึงเป็นงานชิ้นหนึ่งที่สามารถนำมาใช้ประกอบการสอนได้ เพื่อทำให้นักศึกษาเข้าใจได้ง่ายและยังประหยัดค่าใช้จ่ายในการจัดซื้อ ซึ่งต้องใช้เงินที่ค่อนข้างสูง เพราะยังไม่มีการทำเพื่อการจำหน่ายและที่สำคัญคือ ทำให้สถาบันต่าง ๆ ที่ได้มาพบเห็น ก็ได้คิดที่จะเอาไปจัดทำขึ้นไว้เพื่อเป็นอุปกรณ์การสอนในสถาบันของตนเองได้

<u>วัตถุประสงค์</u>

1. เพื่อประกอบโครงกระดูกโคเป็นอุปกรณ์ประกอบการสอนวิชากายวิภาคศาสตร์และสรีรวิทยา

2. เพื่อให้นักศึกษาภาควิชาเทคโนโลยีการผลิตสัตว์ ได้รู้ถึงระบบโครงกระดูกอย่างถูกต้องและลึกซึ้ง

3. เพื่อเป็นการกระตุ้นให้สถาบันต่าง ๆ ที่ได้มาพบเห็น คิดจัดทำขึ้นสำหรับใช้ในสถาบันของตนเองบ้าง

4. เป็นจุดเริ่มต้นสำหรับผู้ที่คิดจะทำการประกอบโครงกระดูกในคณะต่อไป

เอกสารนี้เป็นเอกสารที่สงวนไว้สำหรับการใช้งานเพื่อการศึกษาเท่านั้น ไม่อนุญาตให้นำไปใช้ประโยชน์ด้านการค้า ไม่ว่ากรณีใดๆ ทั้งสิ้น อีกทั้งห้ามมิให้ดัดแปลงเนื้อหา และต้องอ้างอิงถึงเจ้าของเอกสารทุกครั้งที่มีการนำไปใช้

การตรวจเอกสาร

การทำโครงกระดูกสัตว์เพื่อศึกษาถึงระบบกายวิภาคศาสตร์ของสัตว์ที่เกี่ยวกับกระดูก ซึ่งมีหน้าที่พยุงและป้องกันเนื้อเยื่อที่อ่อนนุ่มของสัตว์ การศึกษาทางด้านกายวิภาคมีหลายทาง ด้วยกันในประเทศไทย ผู้ที่เริ่มจัดทำและต่อโครงกระดูกสัตว์เป็นบุคคลแรก คือ ศาสตราจารย์จักร พิชัยรณรงค์ศงคราม เมื่อ พ.ศ. 2490 โดยทำเป็นอุปกรณ์การสอน นิสิตคณะสัตว์แพทย์ จุฬาลงกรณ์มหาวิทยาลัย ขณะที่ท่านเป็นอาจารย์สอนที่ จุฬาลงกรณ์มหาวิทยาลัย หลังจากที่ท่านเกษียณอายุราชการแล้ว ก็มารับตำแหน่งคณบดี คณะสัตวแพทย์ มหาวิทยาลัยเกษตรศาสตร์ จึงเริ่มทำโครงกระดูกเพื่อเป็นอุปกรณ์การสอนใน วิชากายวิภาคศาสตร์สัตว์ โดยร่วมทำโครงกระดูกเพื่อเป็นอุปกรณ์การสอนในวิชา กายวิภาคศาสตร์ของสัตว์เกี่ยวกับกระดูก โดยร่วมมือกับอาจารย์บุญธรรม จงเจริญ อาจารย์จากวิชากายวิภาคศาสตร์ และที่พิพิธภัณฑ์สัตว์น้ำบางแสนก็มีการจัดทำโครงกระดูก ขึ้นเพื่อให้ประชาชนเข้าชม แต่ทั้ง 3 แห่งที่กล่าวมาแล้วมีจุดประสงค์อันเดียวกันคือ ให้เป็น แหล่งของความรู้ด้านกายวิภาคศาสตร์ที่เกี่ยวกับกระดูก

Habel, R.E. (1975) ได้จำแนกโคไว้ดังนี้

Class: Mamalia

Subclass: Theria

Order: Artiodactyla

Suborder: Ruminantia

Family: Bovidae

Subfamily: Bovinae

Genus: Bos

Species: Tarus, Indicus

เอกสารนี้เป็นเอกสารที่สงวนไว้สำหรับการใช้งานเพื่อการศึกษาเท่านั้น ไม่อนุญาตให้นำไปใช้ประโยชน์ด้านการค้า ไม่ว่ากรณีใดๆ ทั้งสิ้น อีกทั้งห้ามมิให้ดัดแปลงเนื้อหา และต้องอ้างอิงถึงเจ้าของเอกสารทุกครั้งที่มีการนำไปใช้

Getty Robert (1975) ได้กล่าวถึงส่วนประกอบของกระดูกทางเคมีและฟิสิคส์ไว้ดังนี้

1. Gelatin 33.30%
2. Phosphate of Lime 57.35%
3. Carbonate of Lime 3.85%
4. Phosphate of Magnesia 2.05%
5. Carbonate and Chloride of Sodium 3.45%

เชาวน์ และ พรรนี (2518) โครงกระดูกของสัตว์โดยทั่วไปมี 2 ชนิด คือ

1. Exoskeleton เป็นโครงกระดูกที่อยู่ภายนอกร่างกาย มีหน้าที่ป้องกันอวัยวะภายในไม่ให้ได้รับอันตราย กระดูกพวกนี้มีสารพวก Chitin ประกอบอยู่

2. Endoskeleton เป็นโครงกระดูกที่อยู่ภายในร่างกาย เช่น กระดูกคนและสัตว์ที่มีกระดูกสันหลังทั้งหมด และกระดูกส่วนใหญ่เป็นโพรงและมีเซลของไขกระดูก (Bone marrow cell) ซึ่งถือว่าเป็นโรงงานใหญ่ในการผลิตเม็ดเลือดแดงและเม็ดเลือดขาว

คลุ้ม (2518) โครงสร้างของกระดูกแบ่งเป็น 2 พวก คือ

1. กระดูกแกน (Axial skeleton) ได้แก่ กัวกะโหลก (Skull) กระดูกสันหลัง (Vertebral Column) กระดูกซี่โครง (Ribs) และกระดูกอก (Sternum)

2. กระดูกระยางค์ (Appendicular skeleton) ได้แก่ กระดูกแขน กระดูกรองรับแข้ง (Pectoral girdle) กระดูกต้นแขน (Humerus) กระดูกปลายแขนมีRedius กับ Ulna กระดูกข้อเท้าหน้า (Carpals) กระดูกฝ่าเท้า (Metacarpals)กระดูกนิ้ว (Phalanges) กระดูกขา (Lower extremities) ประกอบด้วยกระดูกเชิงกราน (Pelvic girdle) กระดูกโคนขา (Femer) กระดูกหน้าแข้ง (Tibia) กระดูกน่อง(Fibula) กระดูกสะบ้า (Patella) กระดูกข้อเท้าหลัง (Tarsals) กระดูกฝ่าเท้า(Metatarsals) กระดูกนิ้วเท้า (Phalanges)

เอกสารนี้เป็นเอกสารที่สงวนไว้สำหรับการใช้งานเพื่อการศึกษาเท่านั้น ไม่อนุญาตให้นำไปใช้ประโยชน์ด้านการค้า ไม่ว่ากรณีใดๆ ทั้งสิ้น อีกทั้งห้ามมิให้ดัดแปลงเนื้อหา และต้องอ้างอิงถึงเจ้าของเอกสารทุกครั้งที่มีการนำไปใช้

กระดูกที่เป็นท่อนยาว ๆ เช่น กระดูกแขนหรือกระดูกขาช้างในกลวง เพื่อให้มีน้ำหนักเบา ช้างในมีไขกระดูก (Boen marrow) ชนิดเหลืองและแดงบรรจุอยู่ ไขกระดูกมีหน้าที่สร้างเม็ดเลือดแดง (Erythrocytes) เม็ดเลือดขาว (Leucocytes) และ Thrombocytes กระดูกนี้มีเยื่อหุ้มกระดูก (Periosteum) หุ้มไว้ มีหน้าที่นำอาหารและ Oxygen มาให้เซลกระดูก มีความสำคัญในการต่อกระดูกเมื่อกระดูกหัก สารสำคัญที่มีในกระดูกคือ Calcium phosphate ($Ca_3(PO_4)_2$) และหินปูน ($CaCO_3$) การเจริญเติบโตของกระดูกขึ้นอยู่กับ Vitamin D Hormone จาก Pituitary gland และ Parathyroid gland Calcium และ Phospharus ที่มีอยู่ในอาหารที่สัตว์กินเข้าไป

เชาวน์ และ พรรนี (2529) ข้อต่อ (Joint) คือ ตำแหน่งที่กระดูก 2 อันมาต่อกัน พอจำแนกออกเป็น 2 ชนิด คือ ข้อต่อที่เคลื่อนไหวไม่ได้ (Immovable joint) และข้อต่อที่เคลื่อนไหวได้ (Movable joint) ข้อต่อเคลื่อนไม่ได้ (Immovable joint) ได้แก่ ข้อต่อของกระดูกกะโหลกศีรษะ ซึ่งเรียกว่า Suture เป็นข้อต่อที่เคลื่อนไหวไม่ได้และมีความแข็งแรงมาก ข้อต่อที่เคลื่อนไหวได้ (Movable joint) เป็นข้อต่อของกระดูกที่สามารถเคลื่อนที่ได้เป็นอิสระ อาจจะเคลื่อนไหวได้เพียงเล็กน้อยหรือเคลื่อนรอบตัวก็ได้ แต่ก็ขึ้นอยู่กับชนิดของมัน ข้อต่อชนิดนี้มีหลายแบบคือ

1. Gliding joint ได้แก่ ข้อต่อของกระดูกข้อมือ ข้อเท้าและกระดูกสันหลัง เป็นข้อต่อที่เคลื่อนไหวได้บ้างแต่ไม่มากนัก

2. Hinge joint ได้แก่ ข้อต่อที่เข่าและข้อศอก ซึ่งเป็นข้อต่อที่เคลื่อนไหวได้มากกว่าชนิดแรก แต่เคลื่อนไหวได้ในแนวเดียว

3. Pivotal joint ได้แก่ ข้อต่อระหว่าง Axis และ Atlas เป็นข้อต่อที่มีการเคลื่อนไหว ทำให้ศีรษะหมุนจากข้างหนึ่งไปยังอีกข้างหนึ่งได้

4. Ball and Socket joint ได้แก่ ข้อต่อระหว่างหัวของกระดูกต้นแขนกับกระดูกสะบัก และระหว่างหัวของกระดูกต้นขากับกระดูกเชิงกราน (ดังภาพที่ 1) ซึ่งเป็นข้อต่อซึ่งมีการเคลื่อนไหวได้หลายทิศทางและเคลื่อนไหวได้คล่องมาก ทั้งนี้เพราะว่า หัวของกระดูกต้นแขนและต้นขามีลักษณะกลมอยู่ภายในแอ่งจึงหมุนได้สะดวก

เอกสารนี้เป็นเอกสารที่สงวนไว้สำหรับการใช้งานเพื่อการศึกษาเท่านั้น ไม่อนุญาตให้นำไปใช้ประโยชน์ด้านการค้า ไม่ว่ากรณีใดๆ ทั้งสิ้น อีกทั้งห้ามมิให้ดัดแปลงเนื้อหา และต้องอ้างอิงถึงเจ้าของเอกสารทุกครั้งที่มีการนำไปใช้

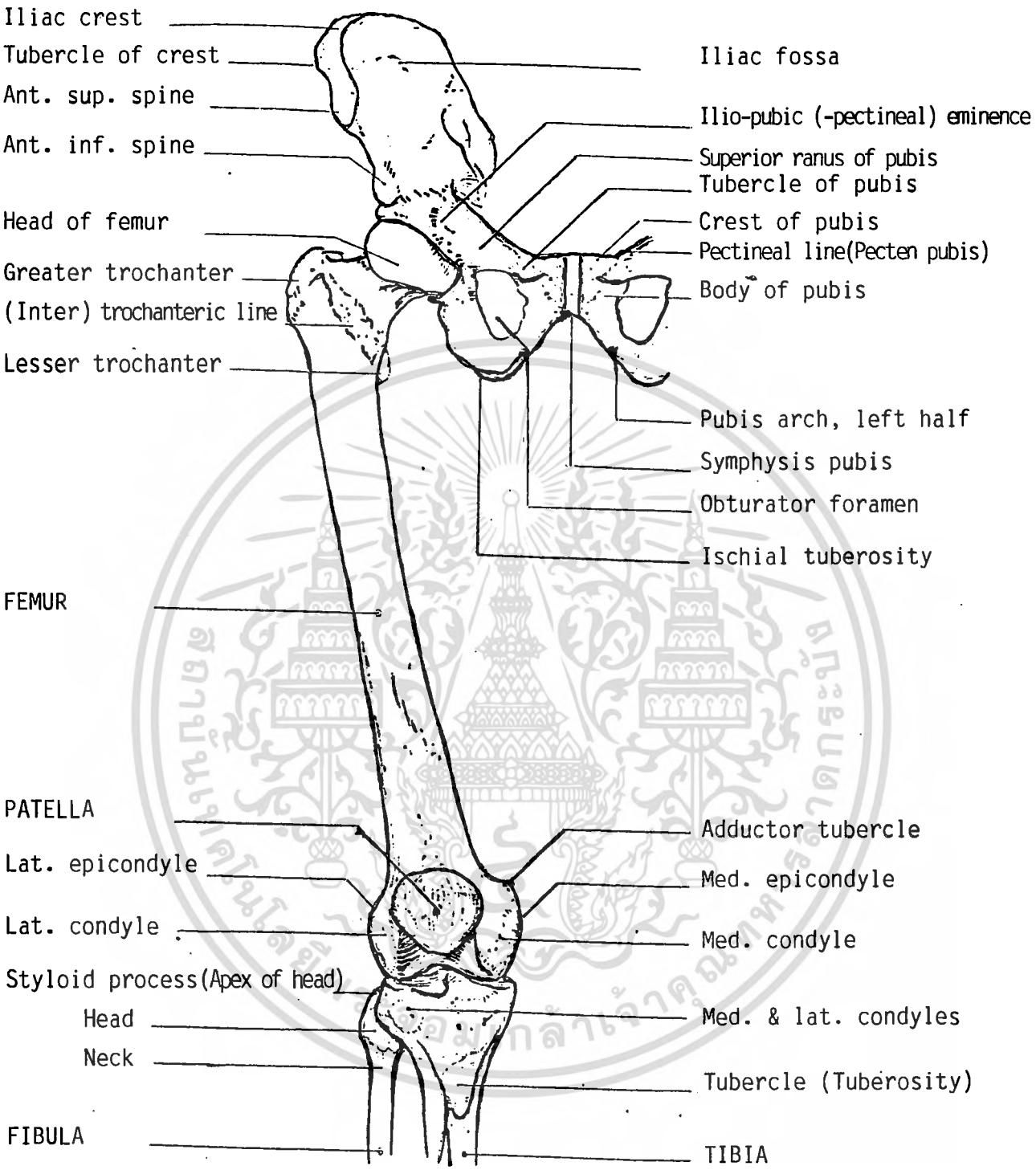

ภาพที่ 1 แสดงกระดูกเชิงกรานติดต่อกับกระดูกต้นขาด้านหน้า (Getty และคณะ, 1975)

เอกสารนี้เป็นเอกสารที่สงวนไว้สำหรับการใช้งานเพื่อการศึกษาเท่านั้น ไม่อนุญาตให้นำไปใช้ประโยชน์ด้านการค้า ไม่ว่ากรณีใดๆ ทั้งสิ้น อีกทั้งห้ามมิให้ดัดแปลงเนื้อหา และต้องอ้างอิงถึงเจ้าของเอกสารทุกครั้งที่มีการนำไปใช้

การต่อของกระดูก (Connection of bone or Articulation)

ในการต่อของกระดูกโดยเฉพาะพวกข้อต่อที่เคลื่อนไหวได้ กระดูกทั้ง 2 ชิ้นที่มาต่อกันมักจะมีกระดูกอ่อนที่เรียกว่า Articular Cartilage มาคลุมที่ปลายของกระดูก เพื่อลดความเสียดทานและให้ข้อต่อเคลื่อนไหวได้สะดวกขึ้น คล้ายกับน้ำมันหล่อลื่น นอกจากนี้แล้วบริเวณข้อต่อยังมีเอ็นยึดอยู่ระหว่างปลายของกระดูกทั้งสองมีลักษณะเป็นถุง (Joint Capsule) ซึ่งข้างในมีของเหลวอัดแน่นสำหรับหล่อลื่นอยู่ด้วยเรียกของเหลวนี้ว่า Synovial fluid มีลักษณะคล้ายน้ำเหลืองหรือ tissue fluid แต่ประกอบด้วยน้ำเมือกเป็นจำนวนน้อย ในขณะที่สัตว์ยังเล็กอยู่ สิ่งหล่อลื่นจะเกิดขึ้นเรื่อย ๆ แต่เมื่อเจริญถึงวัยแก่แล้ว สิ่งดังกล่าวก็จะเกิดน้อยลงทุกทีและเสื่อมคุณภาพลง จึงทำให้ข้อต่อเคลื่อนไหวลำบากขึ้น

การต่อของกระดูกนี้อาจต่อกันได้เป็น 2 แบบ คือ

1. Synarthrosis เป็นการต่อของกระดูกที่ทำให้ข้อต่อไม่สามารถเคลื่อนไหวได้ (Immovable joint) หรือถ้าเคลื่อนไหวได้ก็เคลื่อนได้เพียงเล็กน้อยเท่านั้น เช่น การต่อของกะโหลกศีรษะ และกระดูกสันหลัง เป็นต้น การต่อของกระดูกแบบนี้แบ่งออกเป็น 3 ชนิดด้วยกัน คือ

1.1 Syndesmosis เป็นการต่อหรือเชื่อมโดยอาศัย ligament หรือ fibrous tissue เช่น เชื่อมระหว่าง Vertibral arch และระหว่างกระดูกหน้าแข้ง (Tibia) กับกระดูกน่อง (Fibula)

1.2 Synchondrosis เป็นการต่อหรือเชื่อมโดยอาศัยกระดูกอ่อน เช่น Intervertebral disc ที่เชื่อมระหว่าง Centrum ของกระดูกสันหลัง กระดูกหัวเหน่า (Symphysis pubis) และระหว่างกระดูกซี่โครง (Ribs) กับ กระดูกสันหลังอก (Thoracic vertibracs)

1.3 Synostesis เป็นการต่อหรือเชื่อมโดยอาศัยกระดูกแข้ง เช่นรอยต่อของกะโหลก

2. Diarthrosis เป็นการต่อของกระดูกที่ทำให้ข้อต่อสามารถเคลื่อนไหวได้ เช่น การต่อของแขนและขาซึ่งการต่อนี้อาจจะเชื่อมกันโดยอาศัย Ligement หรือกระดูกอ่อนหรือเยื่อกลื่น ๆ

เอกสารนี้เป็นเอกสารที่สงวนไว้สำหรับการใช้งานเพื่อการศึกษาเท่านั้น ไม่อนุญาตให้นำไปใช้ประโยชน์ด้านการค้า ไม่ว่ากรณีใดๆ ทั้งสิ้น อีกทั้งห้ามมิให้ดัดแปลงเนื้อหา และต้องอ้างอิงถึงเจ้าของเอกสารทุกครั้งที่มีการนำไปใช้

Supporting tissue

เป็นเนื้อเยื่อเกี่ยวพัน ซึ่งทำหน้าที่เป็นโครงของร่างกาย ช่วยค้ำจุนหรือพยุงให้ร่างกายทรงรูปอยู่ได้ มีชื่อเรียกอีกอย่างหนึ่งว่า Skeleton tissue มี Matrix ส่วนใหญ่เป็นสารจำพวก glycoprotein และมีลักษณะคล้ายวุ้นด้วย จึงเรียกอีกอย่างหนึ่งว่า Mucopoly saccharide protein มี Hyaluronic â บ้างเหมือนกันแต่เป็นส่วนน้อย นอกจากนี้ยังมี Fiber ทั้ง Collagen fiber, Elastic fiber และ Reticular fiber ด้วย จำแนกออกเป็น 2 ชนิด คือ กระดูกอ่อน (Cartilage) และกระดูกแข็ง (Bone)

กระดูกอ่อน (Cartilage)

เป็นเยื่อเกี่ยวพันซึ่งอยู่ตามส่วนบางส่วนของโครงกระดูกและมักอยู่บริเวณข้อต่อของกระดูก ซึ่งมีการเสียดสีกันอยู่เสมอ ประกอบขึ้นด้วย Matrix เป็น Monopoly saccharide protein ชนิด Chondromucoid ซึ่งมีลักษณะเป็นวุ้นและเซลซึ่งเรียกว่า Chondrocyte ก็มีรูปร่างไม่แน่นอน แต่ปกติมักกลมหรือรูปไข่และมักจะเรียงกันห่าง ๆ เป็นหมู่ ๆ ละ 1-4 cell บางทีก็มีมากกว่านี้ cell นี้จะอยู่ในช่องว่างของ Matrix ที่เรียกว่า Lacuna ที่ผิวนอกของกระดูกอ่อนยังมีเยื่อเกี่ยวพันบาง ๆ ที่เรียกว่า Perichondrium หุ้มอยู่

ในกระดูกอ่อนไม่มีเส้นเลือดเข้าไปเลี้ยงเส้นเลือดเพียงแต่มาสิ้นสุดที่ perichondrium เท่านั้น ทั้งนี้เพราะ Matrix ยังเหลวอยู่ยังสามารถดูดซึมอาหารจากเส้นเลือดมาสู่ cell ได้

ชนิดของกระดูกอ่อน

กระดูกอ่อนจำแนกออกเป็น 3 ชนิด ตามปริมาณและชนิดของ Fiber ใน คือ

เอกสารนี้เป็นเอกสารที่สงวนไว้สำหรับการใช้งานเพื่อการศึกษาเท่านั้น ไม่อนุญาตให้นำไปใช้ประโยชน์ด้านการค้า ไม่ว่ากรณีใดๆ ทั้งสิ้น อีกทั้งห้ามมิให้ดัดแปลงเนื้อหา และต้องอ้างอิงถึงเจ้าของเอกสารทุกครั้งที่มีการนำไปใช้

1. Hyaline cartilage มีสีฟ้าอ่อน ๆ มี Matrix ที่เป็น Chondrin เนื้อเดียวกันมี Fiber น้อยมาก ถ้ามีจะเป็น Collage fiber เล็ก ๆ แต่เห็นไม่ชัดหรือมองไม่เห็น จึงทำให้ Matrix โปร่งแสงยืดหยุ่นได้เล็กน้อย เมื่อย้อมสีบริเวณรอบ ๆ cell จะติดสีเข้มกว่าที่อื่นเพราะเป็น Matrix ที่สร้างขึ้นใหม่เลยเรียกกันว่า Capsule of the cell มักอยู่โดด ๆ หรือเป็นคู่ ๆ กระดูกอ่อนชนิดนี้พบในบริเวณข้อต่อของกระดูก 2 ชิ้น ผนังกั้นรูจมูก กระดูกลิ้นปี่ กระดูกอ่อนของหลอดลมและชั้วปอด (Trachialring and bronchial ring) Hyaline cartilage นี้ในบางแห่งเมื่ออายุมากขึ้นจะมีเกลือ Calcium ไปสะสมทำให้แข็งมากขึ้นเรียกว่า Calcified cartilage

2. Fibrocatilage (Fibrous cartilage) คล้ายกับ Hyaline cartilage แต่ใน Matrix มี Collagen fiber อยู่มากและขนานกัน ทำให้มีความเหนียวแน่นยิ่งขึ้น พบในกระดูกอ่อนที่ต้องการความแข็งแรงและเหนียว เช่น ที่ข้อต่อของกระดูกสันหลัง (Intervertebral disc) และที่กระดูกหัวเหน่า (Pubis symphysis)

3. Elastic cartilage มี Matrix เป็น Chondrin และมี elastic fiber ประสานกันเป็นกาวช่วยยืดหยุ่นได้ง่ายและงอพับได้โดยไม่หัก เช่น กระดูกอ่อนของใบหูกล่องเสียง และ Epiglottis

<u>กระดูกแข็ง</u> (Bone)

เป็นเยื่อเกี่ยวพันคล้ายกับกระดูกอ่อนมี Matrix เป็น Ossein และเป็น denseform ของเยื่อเกี่ยวพันต่างกับกระดูกอ่อนอย่างชัดเจนก็ตรงที่มีเกลือ Calcium ไปสะสมใน Matrix ทำให้แข็งและมีระบบเส้นเลือดฝอยนำอาหารและ Oxygen มาเลี้ยงด้วย ส่วนของเสียก็ออกทางเดียวกัน

กระดูกแข็งประกอบด้วย cell ที่เรียกว่า Osteocyte พบใน Matrix โดยอยู่ใน Lacuna เช่นเดียวกับในกระดูกอ่อนและแง่ของ cell ก็ยื่นไปยังช่องเล็ก ๆใน Matrix ที่เรียกว่า Canaliculi ทำให้เห็น lacuna เป็นสีก็มี Canaliculi นี้อาจไปเชื่อมกับ Canaliculi ของ lacunaอื่น ๆ ด้วยทำให้ช่องว่างใน Matrix ติดต่อถึงกันได้หมด นอกจากนั้นแล้วในเนื้อเยื่อ กระดูกเรายังจะเห็น cell เรียงกันเป็นวง ๆ อีกด้วย ซึ่งเรียกว่า Lamella (ดังภาพที่ 2 และ 3)

เอกสารนี้เป็นเอกสารที่สงวนไว้สำหรับการใช้งานเพื่อการศึกษาเท่านั้น ไม่อนุญาตให้นำไปใช้ประโยชน์ด้านการค้า ไม่ว่ากรณีใดๆ ทั้งสิ้น อีกทั้งห้ามมิให้ดัดแปลงเนื้อหา และต้องอ้างอิงถึงเจ้าของเอกสารทุกครั้งที่มีการนำไปใช้

เยื่อเกี่ยวพันบาง ๆ ที่หุ้มกระดูกแข็งเอาไว้คือ Periosteum ซึ่งด้านในประกอบด้วย cell ที่เรียก Osteoblast cell นี้ ต่อไปจะเจริญกลายไปเป็น cell ของกระดูกและ periosteum ยังมีเส้นเลือดสำหรับนำอาหารและ Oxygen มาให้ cell ด้วย ดังนั้นเมื่อกระดูกหักแล้วสามารถต่อสนิทได้ดีก็เพราะ Periosteum นี้เอง

ชนิดของกระดูก

ชนิดของกระดูกเมื่อจำแนกตามลักษณะของการเกิดมี 2 ชนิด คือ

1. Membrane bone เป็นกระดูกซึ่งเกิดขึ้นแทนที่แผ่นบาง ๆ โดยในตอนแรกเกิดเป็นแผ่นเยื่อบาง ๆ ก่อนแล้วมีเกลือแคลเซียมมาสะสมดังนั้น Membrane bone จึงเป็นแผ่นแบนเสมอ อยู่ใต้ผิวหน้าไม่ลึกนักและเหมาะสำหรับเป็นผนังของกะโหลกศีรษะ เช่น กระดูกหน้าผาก (Frontal bone) กระดูกกระหม่อม (Parietal bone) กระดูกดั้งจมูก (Nasal bone)

2. Cartilage bone เป็นกระดูกซึ่งเกิดขึ้นแทนที่กระดูกอ่อน โดยในตอนแรกเกิดเป็น Hyaline cartilage ก่อน แล้วมีเกลือแคลเซียมมาสะสมได้แก่ กระดูกที่เป็นท่อนๆ อยู่ลึก ๆ และเป็นกระดูกส่วนใหญ่ของร่างกาย เช่น แขน ขา ซึ่งมีลักษณะที่เรียกว่า long bone กระดูกท้ายทอย (Occipital bone) และ Alisphenoid bone ในกะโหลก

ชนิดของกระดูกเมื่อจำแนกตามลักษณะโครงสร้าง (หรือการเรียงตัวของ lamella มี 2 ชนิด คือ

1. กระดูกพรุน (Spongy bone or Cancellated bone) เป็นกระดูกที่มี lamella เรียงกันห่าง ๆ ไม่เป็นระเบียบเหมือนไม้ขัด แต่มีช่องว่างมากทำให้มีรูพรุนคล้ายฟองน้ำและช่วยทำให้กระดูกเบา โดยแผ่นน้ำหนักให้กระจายไปได้ทั่ว ๆ มีไขกระดูก (Bone marrow) มากเป็นกระดูกที่อยู่ตอนหัวท้ายและข้างในของกระดูกทั่ว ๆ ไป (ดังภาพที่ 2)

เอกสารนี้เป็นเอกสารที่สงวนไว้สำหรับการใช้งานเพื่อการศึกษาเท่านั้น ไม่อนุญาตให้นำไปใช้ประโยชน์ด้านการค้า ไม่ว่ากรณีใดๆ ทั้งสิ้น อีกทั้งห้ามมิให้ดัดแปลงเนื้อหา และต้องอ้างอิงถึงเจ้าของเอกสารทุกครั้งที่มีการนำไปใช้

2. กระดูกทึบ (Compact bone or Dense bone) เป็นกระดูกที่มี lamella เรียงตัวกันเป็นระเบียบ ทำให้ทึบและแข็งแรง กลายเป็น Haversian system ซึ่งประกอบด้วยช่องกลวงตรงกลางเป็น Haversian canal แล้วล้อมรอบด้วย lamella เป็นวง ๆและมีเกลือแคลเซี่ยมสะสม (ดังภาพที่ 2 และ 3) Haversian canal นี้จะเส้นเลือดเส้นน้ำเหลืองและเส้นประสาทผอยมาเลี้ยงอยู่ด้วย Haversian system หลาย ๆ อันก็มี ground lamella (interstitial lamella) ห้อมล้อมอีกทีหนึ่ง กระดูกชนิดนี้ได้แก่ ส่วนผิวนอกกลาง ๆ ท่อนของกระดูกทั่วไป (ดังภาพที่ 2)

ชนิดของกระดูกเมื่อจำแนกตามรูปร่าง มี 4 ชนิด คือ

1. กระดูกชนิดยาว (long bone) (ดังภาพที่ 2 และ 3) กระดูกนี้มีไว้สำหรับรับน้ำหนักของร่างกายและเคลื่อนไหวมากกว่ากระดูกชนิดอื่น ๆ กระดูกยาวนี้แบ่งออกเป็น 3 ตอน คือ ตอนกลางเรียกว่า Shaft หรือ Diaphysis ตอนปลาย 2 ข้าง เรียกว่า Extremities หรือ Epiphysis ตอนกลาง (Shaft) มักจะโค้งเล็กน้อยและประกอบด้วย Compact tissue หนามากเพราะเป็นส่วนที่แข็งแรงและในแกนกลางนั้นเป็นรูหรือช่องเรียกว่า Medullary canal ส่วนตอนปลาย 2 ข้างนั้นประกอบด้วย Spongy tissue เป็นส่วนมากและมี Compact tussue หุ้มอยู่ ภายนอกแต่บาง ๆ เท่านั้นและตอบปลายทั้ง 2 ข้างนี้มักจะโตออกและใหญ่กว่าตอนกลาง เพื่อสำหรับให้ ligament และ Tendon ของเนื้อกล้ามเกาะหรือยึดอยู่กระดูกชนิดยาวมีดังนี้ คือ

กรูะดูกต้นขาหน้า (Humerus) กระดูกปลายขาหน้าอันนอก (Radius) กระดูกปลายขาหน้าอันใน (Ulnas) กระดูกต้นขาหลัง (Femers) กระดูกหน้าแข้ง (Tibias) กระดูกน่อง (Fibulas) กระดูกฝ่ามือ (Metacarpals) กระดูกฝ่าเท้า (Metatarsals) กระดูกนิ้วมือและกระดูกนิ้วเท้า (Phalanges)

2. กระดูกสั้น (Short bones) มีอยู่ตามร่างกายส่วนที่แข็งแรง สำหรับออกแรงเมื่อเวลาทำงานแต่ไม่ต้องเคลื่อนไหวมาก กระดูกเหล่านี้เป็นท่อนสั้น ๆ ประกอบด้วย Spongy tissue แทบทั้งหมด ภายนอกมี Compact tissueหุ้มอยู่แต่บาง ๆ เท่านั้น กระดูกประเภทนี้ คือ กระดูกข้อมือ (Carpal bones) กระดูกข้อเท้า (Tarsal bones) กระดูกสะบ้า (Patella)

เอกสารนี้เป็นเอกสารที่สงวนไว้สำหรับการใช้งานเพื่อการศึกษาเท่านั้น ไม่อนุญาตให้นำไปใช้ประโยชน์ด้านการค้า ไม่ว่ากรณีใดๆ ทั้งสิ้น อีกทั้งห้ามมิให้ดัดแปลงเนื้อหา และต้องอ้างอิงถึงเจ้าของเอกสารทุกครั้งที่มีการนำไปใช้

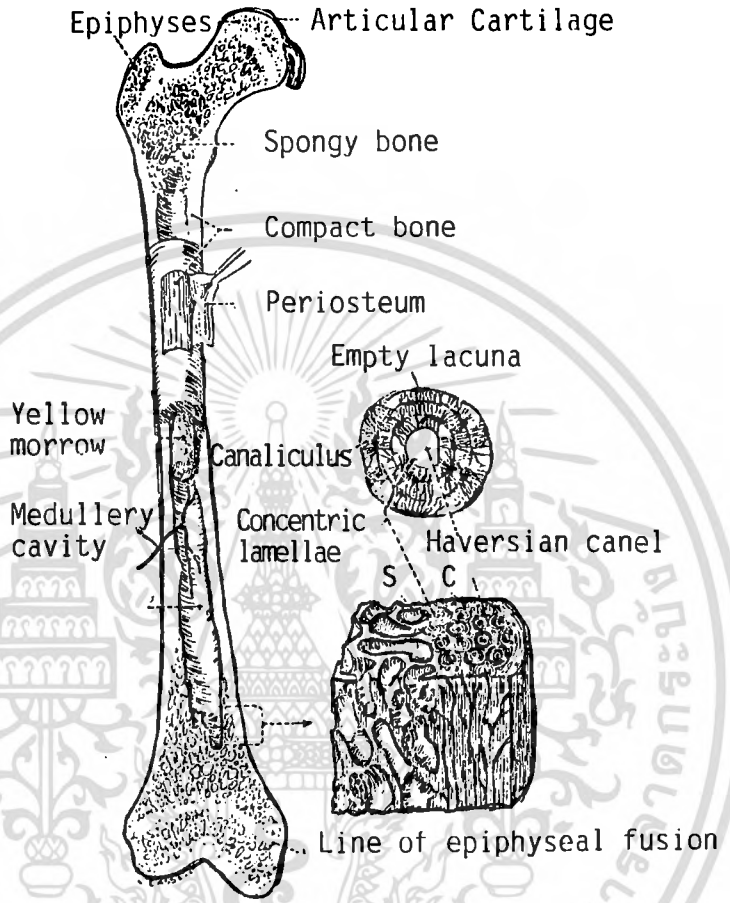

ภาพที่ 2 แสดงโครงสร้างของ Long bone กระดูกทั้งท่อน (เชาวน์ และ พรรณี, 2518)

C = Compact bone, S= Spongy bone

เอกสารนี้เป็นเอกสารที่สงวนไว้สำหรับการใช้งานเพื่อการศึกษาเท่านั้น ไม่อนุญาตให้นำไปใช้ประโยชน์ด้านการค้า ไม่ว่ากรณีใดๆ ทั้งสิ้น อีกทั้งห้ามมิให้ดัดแปลงเนื้อหา และต้องอ้างอิงถึงเจ้าของเอกสารทุกครั้งที่มีการนำไปใช้

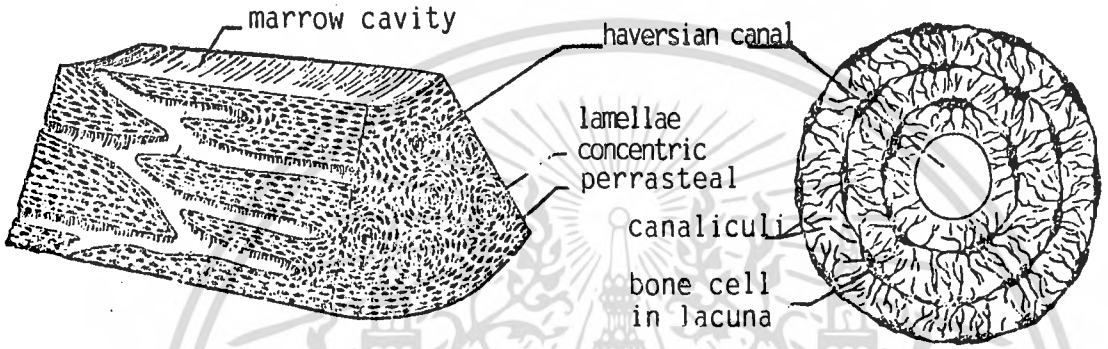

ภาพที่ 3 แสดงโครงสร้างโดยละเอียดของกระดูก (เชาวน์ และ พรรณี, 2518)

A = กระดูกตัดตามยาวและตามขวาง

B = Concantric lamella 3 แถวเรียงกันเป็น Haversian system

เอกสารนี้เป็นเอกสารที่สงวนไว้สำหรับการใช้งานเพื่อการศึกษาเท่านั้น ไม่อนุญาตให้นำไปใช้ประโยชน์ด้านการค้า ไม่ว่ากรณีใดๆ ทั้งสิ้น อีกทั้งห้ามมิให้ดัดแปลงเนื้อหา และต้องอ้างอิงถึงเจ้าของเอกสารทุกครั้งที่มีการนำไปใช้

3. กระดูกชนิดแบน (Flat bones) มีอยู่ตามที่ต่าง ๆ ที่มีความประสงค์จะป้องกันอวัยวะภายในหรือให้มีเนื้อที่กว้างพอ เนื้อกล้ามจะมาเกาะในที่เช่นนี้ กระดูกชนิดนี้แผ่นแบนกว้างออกไปประกอบอยู่เป็น 3 ชั้น ชั้นกลางเป็น Spongy tissue ชั้นในและชั้นนอกเป็น Compact tissue กระดูกประเภทนี้มีดังนี้คือ

กระดูกท้ายทอย (Occipital bone) กระดูกข้างศีรษะ (Parietal bone) กระดูกหน้าผาก (Frontal bone) กระดูกสันจมูก (Nasal boen) กระดูกกั้นช่องจมูก (Vomer) กระดูกถุงน้ำตา (Lacrimal bones) กระดูกสะบัก (Scapulas) กระดูกอก (Sternum) กระดูกซี่โครง (Ribs) กระดูกกะโหลก (Hip bones)

4. กระดูกรูปแปลก (Irregular bones) กระดูกชนิดนี้มีแง่มีเหลี่ยม มีช่องโค้งไปมามาก เพื่อให้เหมาะตามรูปของร่างกายเพราะฉะนั้นจึงจัดไว้เป็นพวกหนึ่งต่างหากไม่รวมอยู่กับพวกใดทั้ง 3 พวกที่กล่าวมาแล้ว กระดูกชนิดนี้ประกอบด้วย Spongy tissue และภายนอกหุ้มด้วย Compact tissue เหมือนกับกระดูกสั้น กระดูกพวกนี้ได้แก่

กระดูกสันหลัง (Vertebrae) กระดูกกัน (Sacrum) กระดูกกันกบ (Coccyx) กระดูกขมับ (Temporal bones) กระดูกแก้ม (Malar bones) กระดูกขากรรไกรบน (Maxillae) กระดูกขากรรไกรล่าง (Mandible) กระดูกเพดาน (Palatine bone) กระดูกลิ้น (Hyoid bone) กระดูกหู (Ear bones)

<u>โครงสร้างของกระดูก</u> (Structure of bone)

ใช้กระดูกท่อนแขนหรือท่อนขาที่เป็น long bone เป็นตัวอย่าง (ดังภาพที่ 2) บริเวณ Diaphysis จะแข็งแรงมากเพราะประกอบด้วย Compact bone และบริเวณ Epiphysis ซึ่งส่วนใหญ่เป็น Spongy bone มีรูพรุนมากดังกล่าวแล้วในเรื่อง long bone พายในท่อนกระดูกจะเป็นโพรงเรียกว่า Marrow cavity หรือ Medullary cavity มีเยื่อบุรอบโพรงเรียกว่า Medullary membrane (Endosteum) ภายในโพรงนี้มีไขกระดูก (Bone marrow) Reticular tissue เส้นเลือดและเซลล์เม็ดเลือดซึ่งเจริญเติบโตอยู่ ไขกระดูกของสัตว์ที่โตแล้วมีอยู่ 2 ชนิด คือ ชนิดหนึ่งเป็น Yellow bone marrow มีสีเหลืองเพราะส่วนใหญ่ประกอบด้วยเยื่อมันและมีอยู่ในช่องว่างของ Compact bone กับอีก

เอกสารนี้เป็นเอกสารที่สงวนไว้สำหรับการใช้งานเพื่อการศึกษาเท่านั้น ไม่อนุญาตให้นำไปใช้ประโยชน์ด้านการค้า ไม่ว่ากรณีใดๆ ทั้งสิ้น อีกทั้งห้ามมิให้ดัดแปลงเนื้อหา และต้องอ้างอิงถึงเจ้าของเอกสารทุกครั้งที่มีการนำไปใช้

ชนิดหนึ่งเป็น Red bone marrow มีสีแดงมีอยู่มากในช่องว่างของ Spongy bone ที่เป็นสีแดงเพราะส่วนมากจะประกอบด้วย Erythroblast รูปร่างเหมือนเซลล์เม็ดเลือดแดงแต่ต่างกันตรงที่มีนิวเคลียส ซึ่งเมื่อโตเต็มที่แล้วนิวเคลียสก็จะหายไปกลายเป็นเม็ดเลือดแดง นอกจาก Red bone marrow จะมีหน้าที่สร้างเม็ดเลือดแดงแล้วยังสร้างเม็ดเลือดขาวและบางทีสร้าง blood platelet ด้วยโดยที่ Red bone marrow ยังประกอบด้วย Myeloblast ซึ่งเป็นเซลสร้างหรือต่อไปกลายเป็นเม็ดเลือดขาวกับ lymphoblast และ Grant cell (Megakaryocyte) จะเจริญเติบโตกลายเป็น Blood platelet

ถ้าตัดกระดูกออกตามขวางและตามยาวแล้วขยาย (ดังภาพที่ 2) จะพบมีส่วนต่าง ๆ ภายในกระดูกคือ มีระบบมีเส้นเลือดฝอยและเส้นประสาทฝอยอยู่ภายในขนานกัน ช่องในกระดูกที่เป็นที่อยู่ของเส้นเลือดและเส้นประสาทฝอยซึ่งขนานกับช่องกลวงใหญ่ตรงกลาง คือ Haversian canal และช่องกลวงใหญ่ตรงกลางนั้นเป็นที่อยู่ของไขกระดูกก็คือ Marrow cavity (Medullary cavity) รอบ ๆ Haversian canal จะมีช่องเล็ก ๆ อยู่เป็นวง ๆ เมื่อตัดกระดูกตามขวาง ช่องเหล่านี้เป็นที่อยู่ของเซลกระดูกเรียกว่า Lacuna ส่วนวงของ lacuna รอบ ๆ Haversian canal เรียกว่า Lamella และทางเล็ก ๆ ที่ออกจาก Lacuna เรียกว่า Canaliculi Haversian canal พร้อมด้วยช่องและวง ๆ ดังกล่าวนี้รวมเรียกว่า Haversian system นอกจากนี้แล้ว Haversian canal ยังติดต่อกับของวงอื่น ๆ และบางทีก็โผล่ออกมาที่ผิวข้างนอกกระดูกด้วยเรียกว่า Volkmann's canal เพื่อให้เส้นเลือด Nutrient artery พาอาหารและ Oxygen ผ่านเข้าไปเลี้ยงยังเซลกระดูกได้ (ดังภาพที่ 2 และ 3 ซ้าย)

<u>ส่วนประกอบของกระดูก</u> (Composition of bone)

1. Inorganic matter มีประมาณ 67% ซึ่งเส้นพวกที่ทำให้กระดูกแข็งประกอบด้วย $Ca_3(PO_4)_2$ 58%, $CaCO_3$ 7%, CaF_2 1% ซึ่งทำความแข็งแกร่งให้กระดูกมากที่สุด $Mg_3(PO_4)_2$ 1%, Nacl ต่ำกว่า 1%

2. Organic matter มีประมาณ 33% ซึ่งเป็นพวกที่ทำให้กระดูกเหนียวได้แก่ สารคล้ายวุ้นพวก Ossein เซลล์กระดูกและอื่น ๆ เส้นเลือดท่อน้ำเหลืองและเส้นประสาท

เอกสารนี้เป็นเอกสารที่สงวนไว้สำหรับการใช้งานเพื่อการศึกษาเท่านั้น ไม่อนุญาตให้นำไปใช้ประโยชน์ด้านการค้า ไม่ว่ากรณีใดๆ ทั้งสิ้น อีกทั้งห้ามมิให้ดัดแปลงเนื้อหา และต้องอ้างอิงถึงเจ้าของเอกสารทุกครั้งที่มีการนำไปใช้

การเจริญเติบโตของกระดูก (Ossification)

กระดูกจะเกิดขึ้นและเจริญเติบโตอยู่ตลอดเวลาตั้งแต่เป็นตัวอ่อนอยู่ในครรภ์ โดยมีการเปลี่ยนแปลงของ Embryonic connective tissue หรือ adult connective tissue มาเป็นเนื้อเยื่อเกี่ยวเป็นที่สะสมแคลเซียม (Calcified connective tissue) การเจริญเติบโตของกระดูกนี้มี 2 แบบด้วยกัน คือ Intramembranous ossification และ Intracartilagious (Endochondral Ossification Intramembranous ossivication เป็นการเจริญของพวก Membrane bone ซึ่งเกิดขึ้นจากเยื่อเกี่ยวเป็นแผ่นบาง ๆ (Fibrous tissue) ส่วน Intracartilaginous ossification เป็นการเจริญของ Cartilage bone ซึ่งเกิดขึ้นจากกระดูกอ่อน

1. Intramembranous ossification เริ่มด้วย Mesenchymal cell มาจับกลุ่มกันและเกิดเส้นเลือดเล็ก ๆ ขึ้นมากมายในบริเวณที่จะเกิด Membrane bone ต่อมากลุ่มเซลล์ดังกล่าวนั้นจะมาเรียงกันเป็นแถวยาวไปทุกทิศทุกทางในลักษณะที่เป็นแผ่นแบน ๆ แล้วมีแถบบาง ๆ ของเส้นใย Collagen fiber ซึ่งเกิดจากเซลล์นั้น ๆ มาเป็นแกนกลางของแถวเซลล์แต่ละกลุ่ม ทำให้เซลล์เรียงตัวกันเป็นชั้น ๆ รอบนอกของแถวเซลล์ (ดังภาพที่ 4A) จากนั้นมี Collagenous substance ที่เรียกว่า Osseomucoid (เป็นพวก Mucopoly saccharide protein) มาเชื่อมแถบเส้นใยเหล่านั้นเข้าด้วยกันกลายเป็นโครงเนื้อเดียวกันหมด (Homogeneous substance) เรียกว่า Ossein หรือ Osteoid นั้นเอง ในตอนนี้เองจะได้แผ่นเยื่อบาง ๆ เท่านั้นยังไม่แข็ง

ขั้นต่อมาเริ่มมีเกลือแคลเซียมมาสะสมทำให้ Ossein แข็งกลายเป็น Matrix ของกระดูกที่แท้จริงและขณะเดียวกัน Mesenchymal cellก็เปลี่ยนไปเป็น Osteoblast (ดังภาพที่ 4B) Osteoblast นี้จะทำหน้าที่สร้าง phosphatase enzyme ขึ้นมาเพื่อกระตุ้นให้มีการรวบรวม phosphate ion ในรูปของผลึกที่เรียกว่า Apatite crystal อันเป็นผลึกของเกลือเชิงซ้อน (Complex salt) ของ $2Ca_3(PO_4)_2.CaCO_3$ สำหรับนำไปสะสมรอบ ๆ เซล เมื่อแถวเซลถูกห้อมล้อมไปด้วย matrix เรียบร้อยแล้วก็กลายเป็นกระดูกที่มี

เอกสารนี้เป็นเอกสารที่สงวนไว้สำหรับการใช้งานเพื่อการศึกษาเท่านั้น ไม่อนุญาตให้นำไปใช้ประโยชน์ด้านการค้า ไม่ว่ากรณีใดๆ ทั้งสิ้น อีกทั้งห้ามมิให้ดัดแปลงเนื้อหา และต้องอ้างอิงถึงเจ้าของเอกสารทุกครั้งที่มีการนำไปใช้

ลักษณะเป็นแฉก ๆ ที่เรียกว่า Trabecula (ดังภาพที่ 5A) และขณะเดียวกันเซลล์ก็เรียงในลักษณะเป็น lamella เรียบร้อยแล้วเช่นกันทำให้ Osteoblast หมดความสามารถในการสร้าง Ossein มาสะสมจึงกลายเป็น Osteocyte (bone cell) ไป ส่วนช่องว่างใน Matrix ซึ่งบรรจุเซลล์เอาไว้ก็มีชื่อว่า Lacuna

ต่อมา trabecula เชื่อมติดต่อกันหมด (ดังภาพที่ 5B) เหมือนไม้ขัดแตะกลายเป็น Spongy bone และช่องว่างระหว่าง trabeculaก็กลายเป็น Marrow cavity ซึ่งมีไขกระดูกอยู่ด้วยหลังจากส่วนใจกลางของแผ่นเยื่อแบน ๆ นั้นกลายเป็นกระดูกแล้วไม่นาน Mesenchyme ที่ผิวข้างนอกทั้งด้านบนและด้านล่างของแผ่นเยื่อก็รวมตัวกันแน่นเปลี่ยนสภาพเป็น Periosteum ซึ่งทางด้านในมี Osteoblast อยู่จะทำหน้าที่สะสมเกลือแคลเซียมกลายเป็น Spongy bone ขึ้นมากระดูกที่เกิดขึ้นใหม่ ๆ นี้ส่วนใหญ่จะถูกทำลายแล้วถูกดูดซึมเข้าสู่กระแสเลือดไปในเวลาต่อมา แล้วมีการสร้างขึ้นมาใหม่เป็นชั้น ๆ แทนที่โดยเร็วกลายเป็น periosteal bone (Compact bone) ไป (ดังภาพที่ 5A-B) เมื่อเกิด periosteal bone หนาขึ้น ๆ แล้วตรงใจกลางของแผ่นกระดูกนั้นก็จะถูกทำลายและถูกดูดซึมไปอีก เช่นกันทำให้เป็นโพรงใหญ่ขึ้น ๆ แทนการเจริญเติบโตของ periosteal bone โพรงนี้คือ Diploe การทำลายของกระดูกที่สร้างถึงนั้นเกิดขึ้นเนื่องจากเซลล์ขนาดใหญ่มีนิวเคลียสหลายอัน (Multiuncleate cell) ชนิดหนึ่งซึ่งเปลี่ยนแปลงมาจาก Mesenchymal cell คือ Osteoclast (Boneating cell)

2. Intracartilaginous essification เป็นการเกิดและเจริญเติบโตของกระดูก (Cartilage cell) ส่วนใหญ่ในร่างกาย เช่น กระดูกแขน ขา มีวิธีคล้ายกับ intramembranous essification แต่ยุ่งยากกว่าและเกิดจากการสลายของกระดูกอ่อนซึ่งเป็นโครงสร้างมาก่อน ต่อไปนี้จะกล่าวอย่างย่อ ๆ ถึงการเกิดและเจริญเติบโตของ long bone เป็นตัวอย่างดังแสดงในภาพที่ 6 และ 7

เอกสารนี้เป็นเอกสารที่สงวนไว้สำหรับการใช้งานเพื่อการศึกษาเท่านั้น ไม่อนุญาตให้นำไปใช้ประโยชน์ด้านการค้า ไม่ว่ากรณีใดๆ ทั้งสิ้น อีกทั้งห้ามมิให้ดัดแปลงเนื้อหา และต้องอ้างอิงถึงเจ้าของเอกสารทุกครั้งที่มีการนำไปใช้

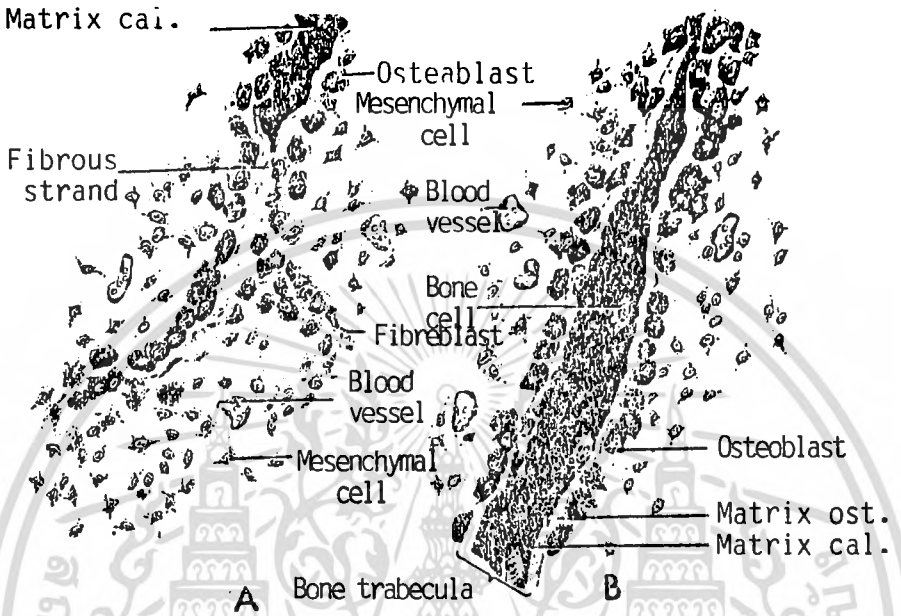

ภาพที่ 4 แสดงการเจริญเติบโตของ Membrane bone ในระยะแรก ๆ (ความจริงแล้วภาพทั้งสองนั้นต่อกันคือ ตอนล่างของ B ต่อกับตอนบนของ A เป็น Trabecula 1 อัน) (เชาวน์ และพรรณี, 2518)

A เป็นตอนเริ่มต้น

B เป็นตอนที่เจริญมากขึ้น

Matrix cal = Osteoid matrix ที่มีแคลเซียมมาสะสมแล้ว

Matrix Ost = Osteoid matrix ที่ยังไม่มีแคลเซียมสะสม

เอกสารนี้เป็นเอกสารที่สงวนไว้สำหรับการใช้งานเพื่อการศึกษาเท่านั้น ไม่อนุญาตให้นำไปใช้ประโยชน์ด้านการค้า ไม่ว่ากรณีใดๆ ทั้งสิ้น อีกทั้งห้ามมิให้ดัดแปลงเนื้อหา และต้องอ้างอิงถึงเจ้าของเอกสารทุกครั้งที่มีการนำไปใช้
100649

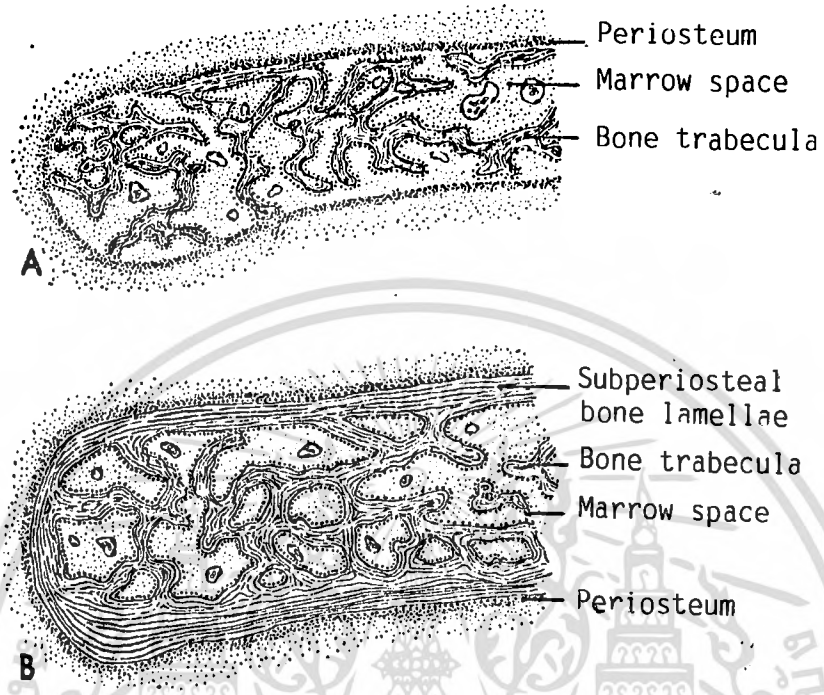

<u>ภาพที่</u> 5 แสดงการเจริญเติบโตระยะหลัง ๆ ของ Membrane bone (ภาพ Aแก่กว่าภาพ B)
(เชาวน์ และ พรรณี, 2518)
Suberiosteal bone Lamellae = Compact bone

เอกสารนี้เป็นเอกสารที่สงวนไว้สำหรับการใช้งานเพื่อการศึกษาเท่านั้น ไม่อนุญาตให้นำไปใช้ประโยชน์ด้านการค้า ไม่ว่ากรณีใดๆ ทั้งสิ้น อีกทั้งห้ามมิให้ดัดแปลงเนื้อหา และต้องอ้างอิงถึงเจ้าของเอกสารทุกครั้งที่มีการนำไปใช้

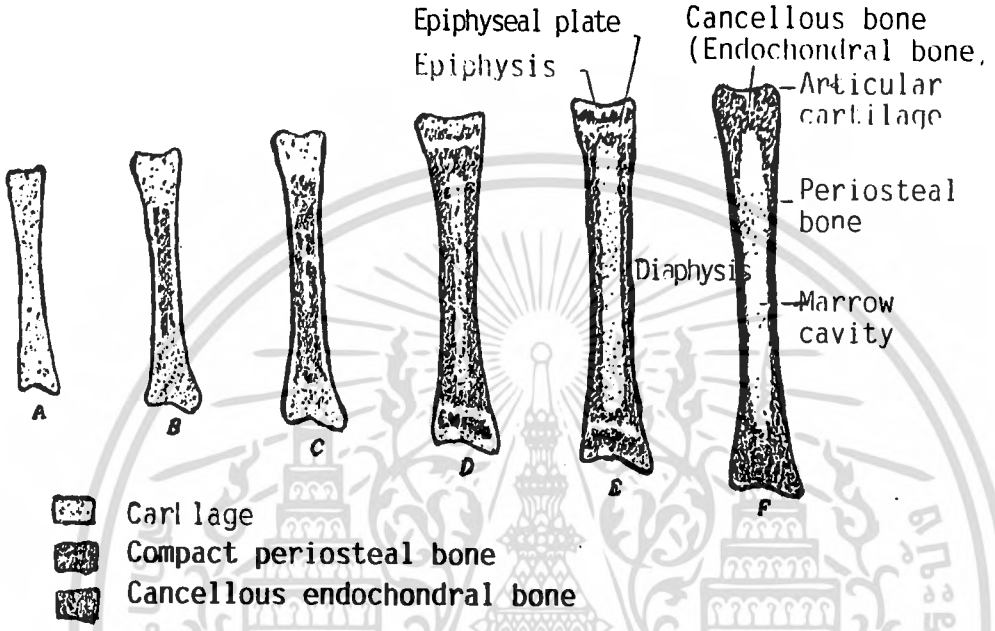

ภาพที่ 6 แสดงการเจริญเติบโตของ long bone (เชาวน์ และพรรณี, 2518)

เอกสารนี้เป็นเอกสารที่สงวนไว้สำหรับการใช้งานเพื่อการศึกษาเท่านั้น ไม่อนุญาตให้นำไปใช้ประโยชน์ด้านการค้า ไม่ว่ากรณีใดๆ ทั้งสิ้น อีกทั้งห้ามมิให้ดัดแปลงเนื้อหา และต้องอ้างอิงถึงเจ้าของเอกสารทุกครั้งที่มีการนำไปใช้

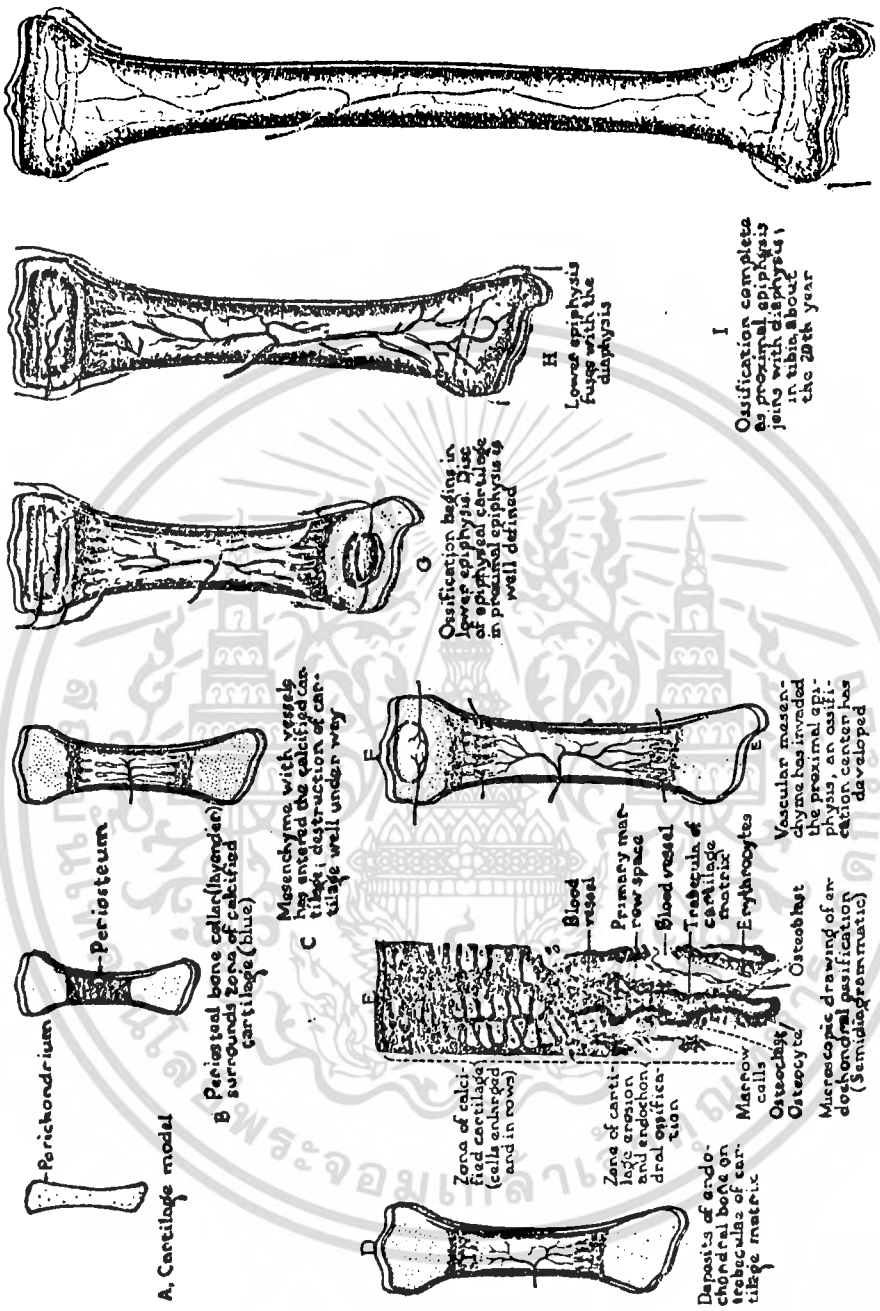

ภาพที่ 7 แสดงการเจริญเติบโตของกระดูกหน้าแข้ง (เชาวน์ และ พรรณี, 2518)

เอกสารนี้เป็นเอกสารที่สงวนไว้สำหรับการใช้งานเพื่อการศึกษาเท่านั้น ไม่อนุญาตให้นำไปใช้ประโยชน์ด้านการค้า ไม่ว่ากรณีใดๆ ทั้งสิ้น อีกทั้งห้ามมิให้ดัดแปลงเนื้อหา และต้องอ้างอิงถึงเจ้าของเอกสารทุกครั้งที่มีการนำไปใช้

เดิมทีเดียวกระดูกท่อนนี้เป็น Mesenchyme มาก่อนแล้วเปลี่ยนเป็นกระดูกอ่อนชนิด Hyaline cartilate ซึ่งที่ เยื่อเกี่ยวเป็น perichondrium หุ้มเอาไว้ (ดังภาพที่ 7A) ต่อมา Fibroblast ข้างใต้ perichondrium บริเวณกลาง ๆ ของ diaphysis เริ่มมาเรียงตัวเปลี่ยนสภาพกลายเป็น Osteoblast ซึ่งจะสะสมเกลือแคลเซียมมา สะสมรอบ ๆ เซลล์เกิด Periosteal bone (Compact bone) ขึ้นมาเป็นปลอกหุ้มอยู่รอบส่วนกลางของ Diaphysis (ดังภาพที่ 6Aและ7B) และขณะเดียวกันนั้น perichondrium ก็คลายสภาพเป็น periosteum ขณะที่กำลังเกิด periosteal bone อยู่นั้น กระดูกอ่อนส่วนที่อยู่ข้างในใจกลาง Diaphysis ก็มีการสลายตัวเกิดขึ้นโดยที่เซลล์กระดูกอ่อนบวมขึ้นและมาเรียงกันเป็นแถว ๆ แล้วมีเกลือแคลเซียมมาสะสมที่ Matrix ระหว่างเซลล์ดังกล่าวกลายเป็น Calcified cartilage ไป

ขั้นต่อมามีเส้นเลือดชื่อ Nutrient artery จากข้างนอกเจริญแทรกผ่าน periosteal bone เข้าไปข้างในเพื่อนำอาหารและ Oxygen ไปเลี้ยงและพร้อมกันนั้นก็พาเอา Mesenchymal cell เข้าไปด้วย Mesenchymal cellบางเซลล์จะเปลี่ยนแปลงเป็น Osteoclast แล้วไปละลาย Calcified cartilage ข้างในทำให้เป็นโพรงกว้างขึ้น ๆ (ดังภาพที่ 6Cและ 7C-E) ซึ่งมีไขกระดูกต่อมา ๆ บรรจุอยู่ บางเซลของ Mesenchymal cell ก็กลายเป็นเซลล์ของไขกระดูก ซึ่งจะเปลี่ยนแปลงไปเป็น Osteoblast อีกทีหนึ่ง ส่วนเซลล์กระดูกอ่อนนั้นส่วนใหญ่จะสลายไป แต่มีบางเซลล์กลับกลายมาเป็น Osteoblast Osteablastที่เกิดขึ้นจะมีเรียงกันเป็นแถว ๆ ในบริเวณ Matrix ของกระดูกอ่อนที่ยังเหลืออยู่ และสะสมเกลือแคลเซียมกลายเป็น trabecula ของ Spongy boneไป ส่วน Matrix ของกระดูกอ่อนก็จะถูกดูดซึมหายไปทีละน้อย ๆ

เอกสารนี้เป็นเอกสารที่สงวนไว้สำหรับการใช้งานเพื่อการศึกษาเท่านั้น ไม่อนุญาตให้นำไปใช้ประโยชน์ด้านการค้า ไม่ว่ากรณีใดๆ ทั้งสิ้น อีกทั้งห้ามมิให้ดัดแปลงเนื้อหา และต้องอ้างอิงถึงเจ้าของเอกสารทุกครั้งที่มีการนำไปใช้

ห้องสมุดคณะเทคโนโลยีการเกษตร
สถาบันเทคโนโลยีพระจอมเกล้าลาดกระบัง

ในระหว่างที่กำลังมีการเจริญเปลี่ยนแปลงของกระดูกในตอนแรก ๆ นี้ กระดูกอ่อนจะขยายขนาดขึ้นเรื่อย ๆ และ Periosteum ก็สะสม Periosteal bone เป็นชั้น ๆ หนามากขึ้น ส่วนข้างในก็ค่อย ๆ เกิดโพรงขยายออกมายังบริเวณ Epiphysis มากขึ้นทุกที ทำให้ได้กระดูกยาวและใหญ่ขึ้นเป็นลำดับ ที่กล่าวมาทั้งหมดนี้เป็นการเจริญเปลี่ยนแปลงของกระดูกบริเวณ Diaphysis ซึ่งถือว่าเป็นศูนย์กลางอันแรกที่เกิดกระดูกขึ้นจึงเรียกบริเวณนั้นว่า Primary Ossification center

ในเวลาต่อมาที่ใจกลางของ Epiphysis ส่วนหัว (Proximal epiphysis) จะทำหน้าที่เป็น Secondary ossification center ขึ้นโดย Mesenchymal cell ของ periosteum ในบริเวณนั้นเข้าไปข้างในกระดูกอ่อนแล้วสร้างกระดูกแข็งขึ้นเช่นเดียวกับที่เกิดขึ้นใน Diaphysis (ดังภาพที่ 7F) สำหรับกระดูกหน้าแข้ง (Tibia) นั้นปรากฏว่าที่ proximal epiphysis เริ่มทำหน้าที่เป็น Secondary ossification center หลังจากคลอดแล้วไม่นานนัก และที่ Epiphysis ส่วนปลาย (Distal epiphysis) ก็กลายเป็น Secodary center เมื่ออายุได้ 2 ปี (ดังภาพที่ 6 D-C และ 7G) การเกิดกระดูกขึ้นที่ Epiphysis ทั้ง 2 ส่วนในตอนแรก ๆนั้นจะเกิดที่ใจกลางแล้วขยายในรอบ ทำให้ส่วนที่อยู่รอบนอกนอกของ Epiphysisยังคงเป็นกระดูกอ่อนอยู่ กระดูกอ่อนที่อยู่ระหว่าง Epiphysis กับ Diaphysis นั้นเรียกว่า Epiphyseal plate (Metaphyseal collar) ซึ่งเซลล์กระดูกอ่อนข้างในมีการแบ่งตัวอยู่เรื่อย ๆ เพื่อขยายท่อนกระดูกนั้นให้ยาวขึ้นจนกระดูกเป็นเนื้อเดียวกันเชื่อมติดกันหมด (ดังภาพที่ 6 F และ 7I) คงมีอยู่ที่ปลายสุดของ Epiphysis ทั้งสองเท่านั้นที่ยังเป็นกระดูกอ่อนอยู่เพื่อป้องกันการเสียดสีของกระดูกที่มาต่อกัน สำหรับไขกระดูกที่เกิดขึ้นข้างในตรงกลางของ long bone นี้ในตอนแรก ๆ จะเป็น Red bone marrow แล้วจึงเปลี่ยนเป็น yellow bone marrow ในตอนหลัง ๆ

ดังนั้นการเกิดและเจริญเติบโตของกระดูก (Intracartilaginous ossification) นั้นเกิดขึ้น 3 บริเวณด้วยกันตามลำดับ คือ

เอกสารนี้เป็นเอกสารที่สงวนไว้สำหรับการใช้งานเพื่อการศึกษาเท่านั้น ไม่อนุญาตให้นำไปใช้ประโยชน์ด้านการค้า ไม่ว่ากรณีใดๆ ทั้งสิ้น อีกทั้งห้ามมิให้ดัดแปลงเนื้อหา และต้องอ้างอิงถึงเจ้าของเอกสารทุกครั้งที่มีการนำไปใช้

1. Diaphysal essification ซึ่งเป็น Primary ossification center

2. Proximal epiphyseal ossification ที่ Proximal epiphysis ซึ่งเป็น secondary ossification

3. Distal epiphyseal ossification ที่ distal epiphysis ก็เป็น secondary ossification เช่นกัน

สนั่น (2454) ได้กล่าวถึงหน้าที่ของกระดูกไว้ ดังนี้

1. ช่วยรองรับอวัยวะต่าง ๆ ให้ทรงและตั้งอยู่ในตำแหน่งที่ควรอยู่ (Organs of support)

2. เป็นส่วนที่ใช้ในการเคลื่อนไหว เช่น พาร่างกายจากที่หนึ่งไปยังอีกที่หนึ่ง (Instruments of Locomotion)

3. เป็นโครงของส่วนแข็ง (Framework of hard material)

4. เป็นที่ยึดเกาะของกล้ามเนื้อต่าง ๆและ Ligaments (Afford attachment to soft parts) เพื่อทำเป็นคาน (Lever) ให้กล้ามเนื้อทำหน้าที่เกี่ยวกับการเคลื่อนไหว

5. ช่วยป้องกันอวัยวะที่สำคัญ ๆ ซึ่งอยู่ภายในร่างกายไม่ให้เป็นอันตราย เช่น กระโหลกศีรษะหุ้มมันสมอง (Shelter delicate structures) กระดูกซี่โครงกระดูกหน้าอกหุ้มปอดและหัวใจ

6. ทำให้ร่างกายดำรงเป็นรูปร่างอย่างที่เป็นอยู่เดี๋ยวนี้ (Shape to whole body)

7. ภายในกระดูกมีไขกระดูกซึ่งเรียกว่า Bone marrow มีหน้าที่ผลิต blood cells

8. เป็นที่เก็บธาตุ Calcium ในร่างกาย

9. ป้องกันหลอดเลือดหรือประสาทที่ทอดอยู่ตามแนวของกระดูกนั้น เช่น Inferior dental nerve

เอกสารนี้เป็นเอกสารที่สงวนไว้สำหรับการใช้งานเพื่อการศึกษาเท่านั้น ไม่อนุญาตให้นำไปใช้ประโยชน์ด้านการค้า ไม่ว่ากรณีใดๆ ทั้งสิ้น อีกทั้งห้ามมิให้ดัดแปลงเนื้อหา และต้องอ้างอิงถึงเจ้าของเอกสารทุกครั้งที่มีการนำไปใช้

ยุทธนา (2524) โครงกระดูกโค (Skeleton of the ox) ประกอบด้วยกระดูกจำนวน 211 ชิ้น ดังนี้

กระดูกสันหลัง (Vertebral column)	51	ชิ้น
กระดูกซี่โครง (Ribs)	26	ชิ้น
กระดูกอ่อนหน้าอก (Sternum)	1	ชิ้น
กระดูกกะโหลกศีระษะ (Skull)	34	ชิ้น
กระดูกขาหน้า (Thoracic limbs)	50	ชิ้น
กระดูกขาหลัง (Pelvic Limbs)	48	ชิ้น
กระดูกแกนอวัยวะ (Oscordis)	1	ชิ้น
รวม	211	ชิ้น

นงลักษณ์ (2519) วิธีการฆ่าสัตว์นั้นควรจะเป็นวิธีที่ช่วยให้เลือดไหลออกจากสัตว์ให้มากที่สุดและเร็วที่สุดโดยให้สัตว์ได้รับการทรมานน้อยที่สุด การฆ่าสัตว์ทำได้ 2 วิธีคือ

1. การฆ่าสัตว์โดยไม่ทำให้หมดสติเสียก่อน
2. การฆ่าสัตว์โดยทำให้หมดสติเสียก่อนซึ่งมีอยู่หลายวิธี คือ
   - 2.1 การใช้ปืนยิง
   - 2.2 ใช้ฆ้อนทุบเพื่อให้หมดสติ
   - 2.3 การใช้ไฟฟ้า เพื่อทำให้สัตว์หมดสติ
   - 2.4 การใช้ Carbondioxide ทำให้สัตว์หมดสติ

เอกสารนี้เป็นเอกสารที่สงวนไว้สำหรับการใช้งานเพื่อการศึกษาเท่านั้น ไม่อนุญาตให้นำไปใช้ประโยชน์ด้านการค้า ไม่ว่ากรณีใดๆ ทั้งสิ้น อีกทั้งห้ามมิให้ดัดแปลงเนื้อหา และต้องอ้างอิงถึงเจ้าของเอกสารทุกครั้งที่มีการนำไปใช้

อุปกรณ์และวิธีการ

อุปกรณ์

1.	โคที่จะเอากระดูก	1	ตัว
2.	มีดชำแหละชาก	1	ชุด
3.	กะทะและเตาขนาดใหญ่	2	ชุด
4.	ถังน้ำ	1	ใบ
5.	กะละมัง	1	ใบ
6.	ผงซักฟอก	1	กล่อง
7.	สบู่กรด	12	ก้อน
8.	ฟอร์มาลีน	5	ขวด
9.	ผ้าขาวบาง	1	ผืน
10.	ภาชนะใช้ตากกระดูก	6	กระจาด
11.	แท่นไม้สำหรับทำฐานขนาด 170 / 75 / 15 เซนติเมตร	1	แท่น
12.	ชแลกค์	2	ขวด
13.	แล็คเกอร์(1 ปอนด์)	1	กระป๋อง
14.	ทินเนอร์	4	ขวด
15.	แปรง	3	ด้าม
16.	สีพ่น	1	กระป๋อง
17.	แล็ตเกอร์พ่น	1	กระป๋อง
18.	กาวติดกระดูกชนิดแห้งภายใน 5 นาที	2	หลอด
19.	กาวติดกระดูกชนิดแห้งเร็ว	4	หลอด
20.	สว่านไฟฟ้าขนาดเล็ก	1	ตัว

เอกสารนี้เป็นเอกสารที่สงวนไว้สำหรับการใช้งานเพื่อการศึกษาเท่านั้น ไม่อนุญาตให้นำไปใช้ประโยชน์ด้านการค้า ไม่ว่ากรณีใดๆ ทั้งสิ้น อีกทั้งห้ามมิให้ดัดแปลงเนื้อหา และต้องอ้างอิงถึงเจ้าของเอกสารทุกครั้งที่มีการนำไปใช้

21.	ดอกสว่าน		
	- ขนาดเส้นผ่าศูนย์กลาง 1/32 นิ้ว	2	ดอก
	- ขนาดเส้นผ่าศูนย์กลาง 1/24 นิ้ว	4	ดอก
	- ขนาดเส้นผ่าศูนย์กลาง 3 หุน	1	ดอก
	- ขนาดเส้นผ่าศูนย์กลาง 4 หุน	1	ดอก
22.	คีมผูกลวด	2	อัน
23.	ลวดเหล็กขนาด 1/4 นิ้ว	5	เมตร
24.	ลวดทองแดงขนาด 1/32 นิ้ว	$\frac{1}{2}$	ขีด
25.	ลวดทองแดงขนาด 1/24 นิ้ว	1	ขีด
26.	เหล็กเส้นขนาด 6 หุน	6	เมตร
27.	เหล็กเส้นขนาด 4 หุน	3	เมตร
28.	ปูนปาสเตอร์	1	ถุง
29.	มีดโกน	5	เล่ม
30.	ตะปูทองเหลืองยาว 1 นิ้ว	26	ตัว
31.	น็อตขนาดเส้นผ่าศูนย์กลาง 3 หุน ยาว 2 $\frac{1}{2}$ นิ้ว	6	ตัว
32.	น็อตขนาดเส้นผ่าศูนย์กลาง 4 หุน ยาว 4 $\frac{1}{2}$ นิ้ว	2	ตัว
33.	ตะปูควงยาว 2 นิ้ว	8	ตัว
34.	ไขควง	2	อัน
35.	ประแจเลื่อน	1	ตัว
36.	แผ่นยางวงกลมพร้อมตัวรัด	1	ชุด

เอกสารนี้เป็นเอกสารที่สงวนไว้สำหรับการใช้งานเพื่อการศึกษาเท่านั้น ไม่อนุญาตให้นำไปใช้ประโยชน์ด้านการค้า ไม่ว่ากรณีใดๆ ทั้งสิ้น อีกทั้งห้ามมิให้ดัดแปลงเนื้อหา และต้องอ้างอิงถึงเจ้าของเอกสารทุกครั้งที่มีการนำไปใช้

วิธีการ

ขั้นตอนทำสามารถแบ่งเป็น 2 ขั้น คือ

ก. การเตรียมกระดูก

ข. การจัดประกอบเป็นโครงร่าง

ก. การเตรียมกระดูกโค มีขั้นตอนในการทำดังนี้

1. ขั้นตอนการฆ่า ให้ใช้วิธีฆ่าที่ทำให้สัตว์ได้รับความทรมานน้อยที่สุด โดยฉีดยาสลบเกินขนาด (Overdose) ทำให้สัตว์ตายก่อนที่จะแทงคอเอาเลือดออก สำหรับโคที่ใช้ในการทำครั้งนี้เป็นโคที่ตายเอง ซึ่งสาเหตุมาจากการเลี้ยงดูแม่โคก่อนคลอดไม่ดี ได้รับอาหารพวกที่มีแคลเซียมไม่เพียงพอ ร่างกายก่อนคลอดอ่อนแอ หลังคลอดลูกแคลเซียมในเลือดถูกใช้ไปมาก เกิดอาการ Hypocalcimia (ระดับแคลเซียมในเลือดต่ำ) แคลเซียมในกระดูกจะถูกดึงมาใช้ ทำให้กระดูกกร่อนขาไม่แข็งแรง ตัวสั่น กล้ามเนื้อเกร็ง อุณหภูมิในร่างกายลดลงต่ำกว่าปกติ เกิดเป็นโรคไข้นม ลุกขึ้นยืนกินน้ำและอาหารไม่ได้และตายในที่สุด

2. ขั้นตอนการชำแหละ แบ่งได้เป็น 3 ส่วนย่อย คือ

2.1 การถลกหนัง ทำได้โดยการใช้มีดกรีดเปิดหนังออกตามรอยแนวที่แสดงไว้ในภาพที่ 8 การถลกหนังให้เริ่มต้นที่บริเวณหน้าอกไปทางคอก่อน แล้วจึงชำแหละไปทางด้านท้อง ต่อไปจึงเลาะหนังออกจากขาหน้าไปจนถึงหัวไหล่ ขั้นสุดท้ายจึงเลาะหนังจากขาหลังไปถึงสะโพกเรื่อยไปบริเวณหลังจนเลาะออกหมดทั้งตัว

2.2 การเอาเครื่องในออก ถ้าเป็นสัตว์ตัวผู้ ให้ค่อย ๆ เลาะปาดเอาท่อปัสสาวะออกก่อน เพื่อป้องกันท่อนี้ฉีกขาดระหว่างการเปิดซาก ซึ่งจะทำให้มีปัสสาวะไหลเปรอะเปื้อนซาก ทำให้เนื้อที่สามารถนำไปบริโภคได้มีกลิ่น ต่อจากนั้นให้ผ่าเปิดท้องโดยจะเริ่มจากบริเวณโคนในของขาหลังมาจนถึงปลายกระดูกอก ระวังอย่าให้ปลายมีดกรีดถูกกระดูกอกและทิ่มทะลุลำไส้หรืออวัยวะภายในอื่น ๆได้ แล้วสอดมือที่จับด้ามมีดเข้าไปในช่องท้องโดยให้ปลายมีดอยู่ด้านนอกของซาก จากนั้นค่อย ๆ เลื่อนมีดพร้อมกับตัดกล้ามเนื้อท้องไปเรื่อย ๆ จนถึงจุดที่มีกล้ามเนื้อกระบังลมกั้นระหว่างระบบย่อยอาหารและระบบหายใจ ค่อย ๆ ใช้มีด

เอกสารนี้เป็นเอกสารที่สงวนไว้สำหรับการใช้งานเพื่อการศึกษาเท่านั้น ไม่อนุญาตให้นำไปใช้ประโยชน์ด้านการค้า ไม่ว่ากรณีใดๆ ทั้งสิ้น อีกทั้งห้ามมิให้ดัดแปลงเนื้อหา และต้องอ้างอิงถึงเจ้าของเอกสารทุกครั้งที่มีการนำไปใช้

เลาะตัดเอาอวัยวะระบบย่อยอาหารออกจากช่องท้อง เสร็จแล้วใช้มีดตัดพังพืดที่ยึดกล้ามเนื้อกระบังลมติดอยู่กับแผงกระดูกซี่โครงออก (ดังภาพที่ 9) จากนั้นใช้มีดเลาะตัดหัวใจ ปอด ขั้วปอด ตลอดจนถึงหลอดลมให้หลุดออกจากซาก (ดังภาพที่ 10, 11 และ 12)

2.3 การชำแหละเอาเนื้อออก ให้ตัดแยกชิ้นส่วนหัว ขาหน้า ขาหลัง กระดูกอก และหางออกจากตัวก่อน เพื่อให้ง่ายต่อการเอาเนื้อออก โดยส่วนหัวให้ตัดตรงข้อต่อระหว่างกระดูกคอข้อแรก (Atlas) และกระดูกคอข้อที่ 2 (Axis) (ดังภาพที่ 13) ส่วนขาหน้าใช้มีดเฉือนตรงซอกขาด้านในขึ้นไป พอพ้นกระดูกไหปลาร้า (Scapula) ให้ตัดออก ส่วนขาหลังให้ใช้มีดเฉือนเข้าทางซอกขาหลังด้านใน ซึ่งจะสะดุดตรงข้อต่อระหว่างส่วนหัวของกระดูกขาหลังท่อนบน (Femur) กับหลุมรอยต่อของกระดูกเชิงกราน (Acetabulum) ให้ใช้มีดเซาะตามร่องของ Acetabulum แล้วหมุน 2-3 รอบ กระดูกขาหลังก็จะหลุดออกมา (ดังภาพที่ 14,15) ส่วนหางให้ตัดตรงข้อต่อระหว่างกระดูกก้นกบ (Sarcal bones) ข้อสุดท้ายกับกระดูกหาง (Coccygeal bones) ข้อแรก ส่วนกระดูกอกให้ตัดเหนือรอยต่อระหว่างซี่กระดูกอ่อน (Costal cartilages) ของกระดูกอกกับกระดูกซี่โครง (Ribs) แต่ละซี่ขึ้นมาจากรอยต่อประมาณ 1 เซนติเมตร (ดังภาพที่ 16) ทั้งนี้เพื่อให้ง่ายต่อการประกอบกลับคืนภายหลัง เมื่อแยกออกเป็นส่วน ๆ แล้วจะเหลือส่วนแนวกระดูกสันหลังทั้งหมดกับกกระดูกเชิงกรานและกระดูกซี่โครงที่ติดอยู่กับกระดูกสันหลังอก (Thoracic vertebrals) ให้ชำแหละเนื้อออกจากกระดูกทุกส่วนให้มากที่สุดเท่าที่จะทำได้ โดยที่ไม่ให้มีดที่ใช้ไปตัดถูกส่วนของกระดูกขาดหรือทำให้เกิดเป็นรอยร้าวเกิดการหักได้ (ดังภาพที่ 17)

หลังจากนั้นให้นำกระดูกอก (Sternum) และกระดูกลิ้น (Hyoid bone) ซึ่งเป็นกระดูกอ่อนไม่สามารถนำไปต้มได้ ไปแช่ในสารละลายฟอร์มาลีนเข้มข้น 10% โดยใช้เวลา 2 อาทิตย์ แล้วนำมาลอกไขมันและเนื้อที่อาจติดมาออก จากนั้นจึงนำไปตากแดด 2 อาทิตย์ ซึ่งจะได้กระดูกอกลักษณะ (ดังภาพที่ 18,19)สำหรับชิ้นส่วนอื่น ๆ ให้เลาะข้อต่อของกระดูกต่างๆ ให้หลุดออกจากกัน แล้วแยกกระดูกออกเป็น 2 พวก คือ พวกกระดูกแข็งชิ้นใหญ่ เช่น กระโหลก (Skull) กระดูกขาหน้า (Pectoral limbs) กระดูกขาหลัง (Pelvic limbs) กับพวกกระดูกบางและพวกกระดูกชิ้นเล็ก ๆ เช่น กระดูกซี่โครง (Ribs) กระดูกไหปลาร้า (Scapula) กระดูกหาง (Coccygeal bones) และแนวกระดูกสันหลังทั้งหมด

เอกสารนี้เป็นเอกสารที่สงวนไว้สำหรับการใช้งานเพื่อการศึกษาเท่านั้น ไม่อนุญาตให้นำไปใช้ประโยชน์ด้านการค้า ไม่ว่ากรณีใดๆ ทั้งสิ้น อีกทั้งห้ามมิให้ดัดแปลงเนื้อหา และต้องอ้างอิงถึงเจ้าของเอกสารทุกครั้งที่มีการนำไปใช้

(Vertebral columns) สาเหตุที่แยกกระดูกออกเป็น 2 พวก เพราะว่าโครงสร้างของกระดูกแต่ละชิ้นมีความแข็งแรงและรูปร่างที่แตกต่างกันตามหน้าที่และแหล่งที่อยู่ เมื่อนำมาต้มรวมกันจะเกิดปัญหาในการต้มเอาไขกระดูกออก เพราะถ้าใช้โซดาไฟหรือผงซักฟอกในการต้มน้อย ไขกระดูกของกระดูกพวกที่บางและพวกมีขนาดเล็กจะหลุดออกหมด แต่ไม่สามารถจะเอาไขกระดูกออกจากพวกกระดูกที่ชิ้นใหญ่หนาและแข็งแรงได้ และถ้าใช้โซดาไฟหรือผงซักฟอกในปริมาณมากจะพบว่าจะเกิดการผุกร่อน ยุ่ย และแตกร้าวเกิดขึ้นกับกระดูกพวกที่บางและพวกมีขนาดเล็ก

3. ขั้นตอนการต้ม ให้ใช้ผ้าขาวบางห่อกระดูกขาหน้า กระดูกขาหลัง กระดูกหาง และแนวกระดูกสันหลังทั้งหมด เพราะเมื่อเวลาต้มไปแล้ว ส่วนกระดูกชิ้นเล็ก ๆ จะหลุดออก ซึ่งได้แก่ กระดูกหน้าแข้งหน้า (Carpus) กระดูกหน้าแข้งหลัง (Tarsus) กระดูกลูกสะบ้า (Patella) กระดูกนิ้วเท้า (Phalanges) ทั้งหมด ซึ่งถ้าไม่เอาผ้าห่อเอาไว้อาจจะสูญหายได้ เมื่อห่อผ้าเสร็จแล้ว ให้นำไปต้มซึ่งการต้มจะแบ่งออกเป็น 2 ขั้นตอน คือ

3.1 การต้มเพื่อแยกเอาเนื้อและเอ็นที่เหลืออยู่ออก นำกระดูกแต่ละพวกแยกใส่ลงในกะทะคนละใบ เติมน้ำให้ท่วมกระดูกแล้วต้มโดยใช้เวลา 8 ชั่วโมง (ดังภาพที่ 20, 21) เนื้อและเอ็นที่ติดกระดูกจะเปื่อยยุ่ย รูดออกจากกระดูกได้ง่าย นำกระดูกที่ต้มมาล้างด้วยน้ำและผงซักฟอก (ดังภาพที่ 22,23) ให้เก็บแยกกระดูกชิ้นเล็ก ๆ ที่หลุดออกจากกัน ห่อใส่ผ้าขาวบางเป็นห่อ ๆ แยกส่วนกัน แล้วทำเครื่องหมายย่อไว้ว่าเป็นกระดูกส่วนไหน ซ้ายหรือขวา เพื่อสะดวกในการประกอบ

3.2 การต้มเพื่อเอาไขกระดูกออก นำกระดูกที่ผ่านการต้มหรือแยกแล้วมาต้มกับโซดาไฟในอัตราส่วน โซดาไฟ 450 กรัมต่อน้ำ 70 ลิตร สำหรับกระดูกพวกแรก และอัตราส่วนโซดาไฟ 170 กรัมต่อน้ำ 70 ลิตรสำหรับกระดูกพวกบางและชิ้นเล็ก โดยใช้เวลาต้ม 3 ชั่วโมงสำหรับพวกแรกและ 6 ชั่วโมงสำหรับพวกที่สอง แต่เนื่องจากโคที่เอากระดูกในการทำครั้งนี้สูญเสียแคลเซียมในกระดูกไปมาก กระดูกจะผุกร่อนง่ายกว่าปกติ จึงหลีกเลี่ยงการใช้โซดาไฟ มาใช้ผงซักฟอกและสบู่กรดซึ่งมีฤทธิ์อ่อนกว่าแทน โดยใช้ผงซักฟอก 200กรัม สบู่กรด 4 ก้อนต่อน้ำ 70 ลิตร ใช้เวลาต้ม 6 ชั่วโมง สำหรับกระดูกพวกแรก และใช้ผงซักฟอก 100 กรัม สบู่กรด 2 ก้อนต่อน้ำ 70 ลิตร ใช้เวลาต้ม 6 ชั่วโมงเช่นกัน สำหรับกระดูกพวกที่สอง หลังจากต้มเสร็จให้ล้างน้ำสะอาดและผงซักฟอก ซึ่งจะพบว่า

เอกสารนี้เป็นเอกสารที่สงวนไว้สำหรับการใช้งานเพื่อการศึกษาเท่านั้น ไม่อนุญาตให้นำไปใช้ประโยชน์ด้านการค้า ไม่ว่ากรณีใดๆ ทั้งสิ้น อีกทั้งห้ามมิให้ดัดแปลงเนื้อหา และต้องอ้างอิงถึงเจ้าของเอกสารทุกครั้งที่มีการนำไปใช้

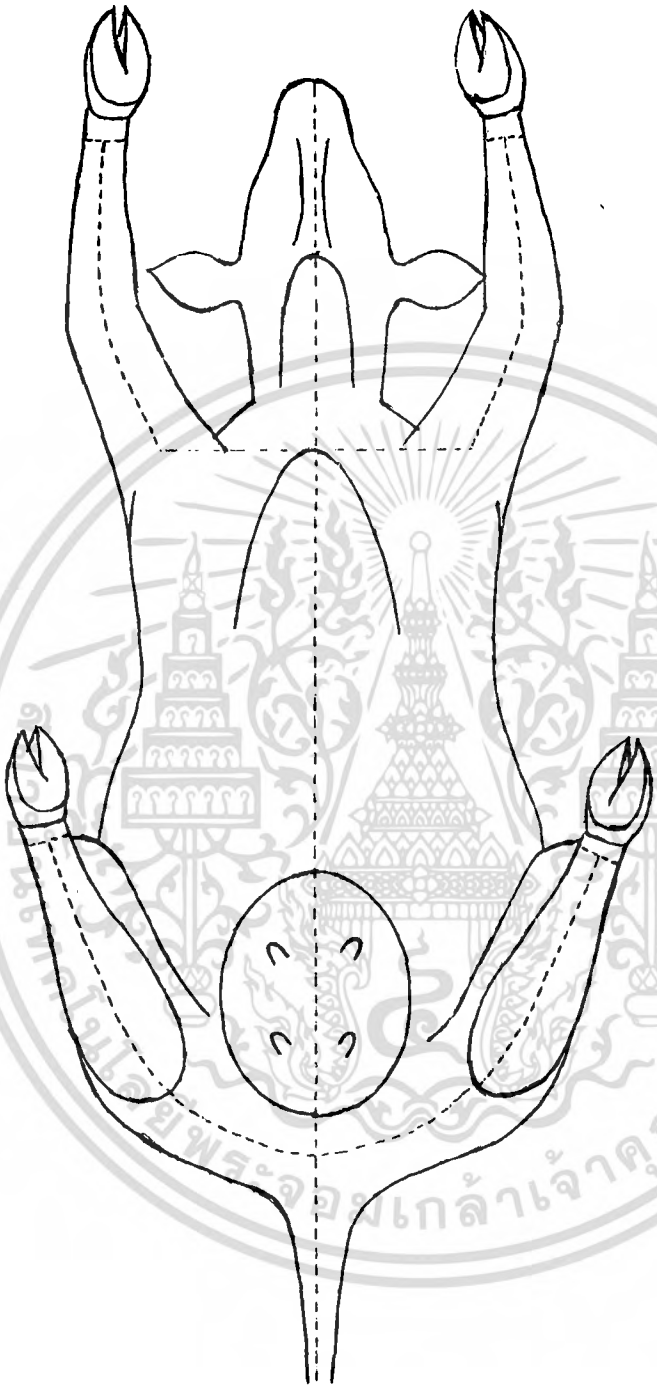

ภาพที่ 8 แสดงการเปิดหนังที่ถูกต้องตามรอยประตามแนวที่แสดงไว้

เอกสารนี้เป็นเอกสารที่สงวนไว้สำหรับการใช้งานเพื่อการศึกษาเท่านั้น ไม่อนุญาตให้นำไปใช้ประโยชน์ด้านการค้า ไม่ว่ากรณีใดๆ ทั้งสิ้น อีกทั้งห้ามมิให้ดัดแปลงเนื้อหา และต้องอ้างอิงถึงเจ้าของเอกสารทุกครั้งที่มีการนำไปใช้

ภาพที่ 9 แสดงการเลาะและตัดพังผืดที่ยึดกล้ามเนื้อกระบังลมซึ่งติดอยู่กับแผงกระดูกซี่โครงออกออก

ภาพที่ 10 แสดงการเอาเครื่องในออกจากซาก

เอกสารนี้เป็นเอกสารที่สงวนไว้สำหรับการใช้งานเพื่อการศึกษาเท่านั้น ไม่อนุญาตให้นำไปใช้ประโยชน์ด้านการค้า ไม่ว่ากรณีใดๆ ทั้งสิ้น อีกทั้งห้ามมิให้ดัดแปลงเนื้อหา และต้องอ้างอิงถึงเจ้าของเอกสารทุกครั้งที่มีการนำไปใช้

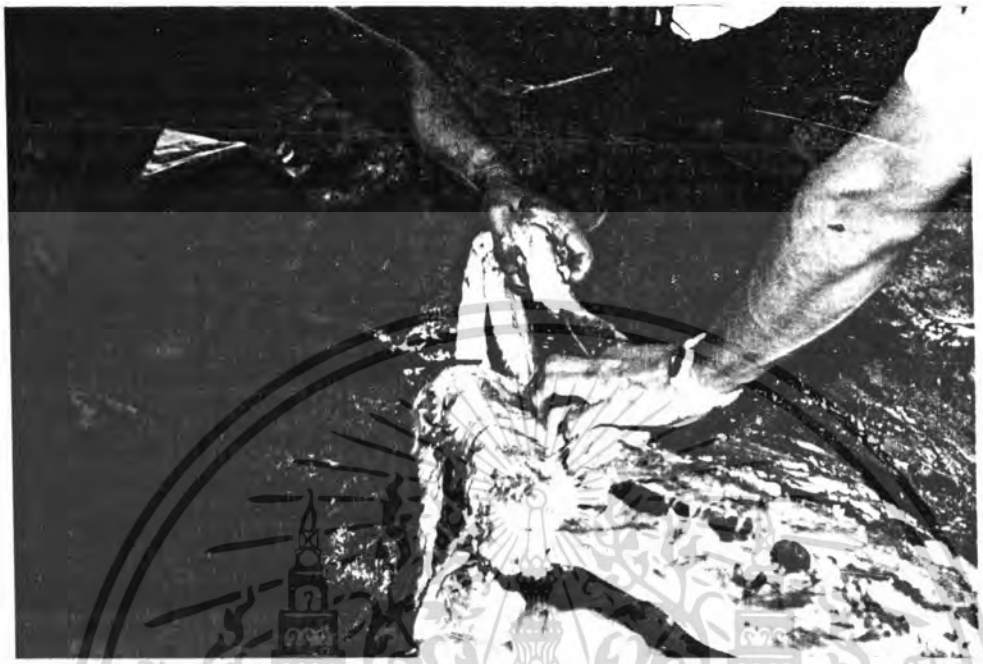

ภาพที่ 11 แสดงการตัดหลอดลมออกจากซาก

ภาพที่ 12 แสดงเครื่องในทั้งหมดที่ถูกนำออกมาจากซาก

เอกสารนี้เป็นเอกสารที่สงวนไว้สำหรับการใช้งานเพื่อการศึกษาเท่านั้น ไม่อนุญาตให้นำไปใช้ประโยชน์ด้านการค้า ไม่ว่ากรณีใดๆ ทั้งสิ้น อีกทั้งห้ามมิให้ดัดแปลงเนื้อหา และต้องอ้างอิงถึงเจ้าของเอกสารทุกครั้งที่มีการนำไปใช้

ภาพที่ 13 แสดงการตัดแยกส่วนหัวออกจากตัวตรงข้อต่อระหว่างกระดูกคอข้อที่ 1 (Atlas) และกระดูกคอข้อที่ 2 (Axis)

เอกสารนี้เป็นเอกสารที่สงวนไว้สำหรับการใช้งานเพื่อการศึกษาเท่านั้น ไม่อนุญาตให้นำไปใช้ประโยชน์ด้านการค้า ไม่ว่ากรณีใดๆ ทั้งสิ้น อีกทั้งห้ามมิให้ดัดแปลงเนื้อหา และต้องอ้างอิงถึงเจ้าของเอกสารทุกครั้งที่มีการนำไปใช้

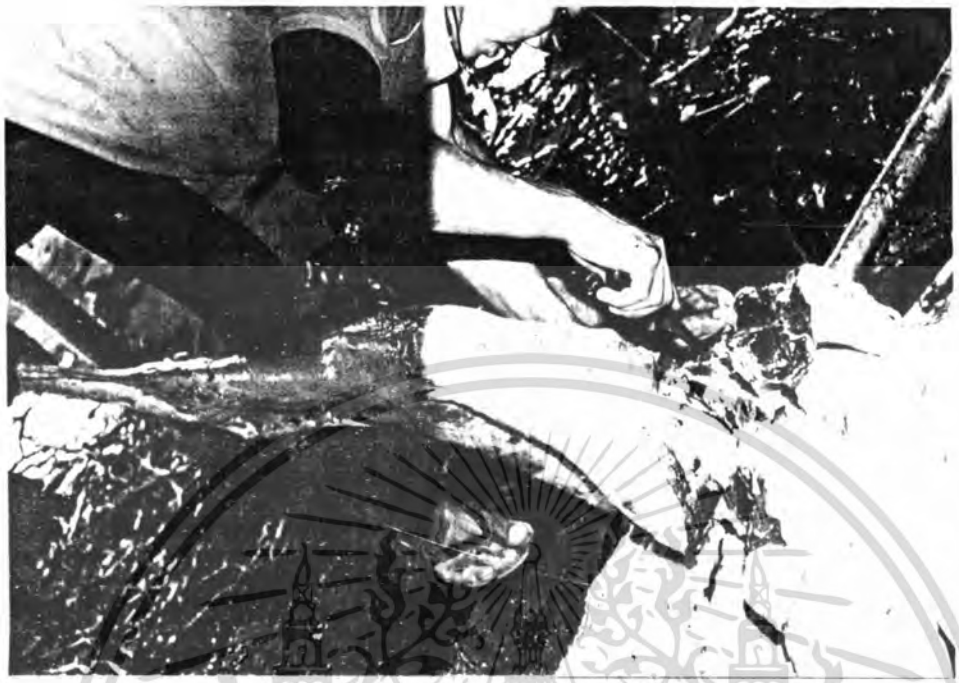

ภาพที่ 14 แสดงการตัดแยกชิ้นส่วนขาหลังออกจากกระดูกเชิงกราน

ภาพที่ 15 แสดงชิ้นส่วนขาหลังที่ถูกแยกออกมา

เอกสารนี้เป็นเอกสารที่สงวนไว้สำหรับการใช้งานเพื่อการศึกษาเท่านั้น ไม่อนุญาตให้นำไปใช้ประโยชน์ด้านการค้า ไม่ว่ากรณีใดๆ ทั้งสิ้น อีกทั้งห้ามมิให้ดัดแปลงเนื้อหา และต้องอ้างอิงถึงเจ้าของเอกสารทุกครั้งที่มีการนำไปใช้



ภาพที่ 16 แสดงการตัดแยกกระดูกอกออกจากกระดูกซี่โครง

เอกสารนี้เป็นเอกสารที่สงวนไว้สำหรับการใช้งานเพื่อการศึกษาเท่านั้น ไม่อนุญาตให้นำไปใช้ประโยชน์ด้านการค้า ไม่ว่ากรณีใดๆ ทั้งสิ้น อีกทั้งห้ามมิให้ดัดแปลงเนื้อหา และต้องอ้างอิงถึงเจ้าของเอกสารทุกครั้งที่มีการนำไปใช้

ภาพที่ 17 แสดงการชำแหละเนื้อออกจากกระดูกส่วนขาหลัง

เอกสารนี้เป็นเอกสารที่สงวนไว้สำหรับการใช้งานเพื่อการศึกษาเท่านั้น ไม่อนุญาตให้นำไปใช้ประโยชน์ด้านการค้า ไม่ว่ากรณีใดๆ ทั้งสิ้น อีกทั้งห้ามมิให้ดัดแปลงเนื้อหา และต้องอ้างอิงถึงเจ้าของเอกสารทุกครั้งที่มีการนำไปใช้

ภาพที่ 18 แสดงการขูดลอกเอาเนื้อ ไขมัน และเอ็นออกจากกระดูกอก ซึ่งผ่านการแช่ฟอร์มาลีนเข้มข้น 10% มาแล้ว

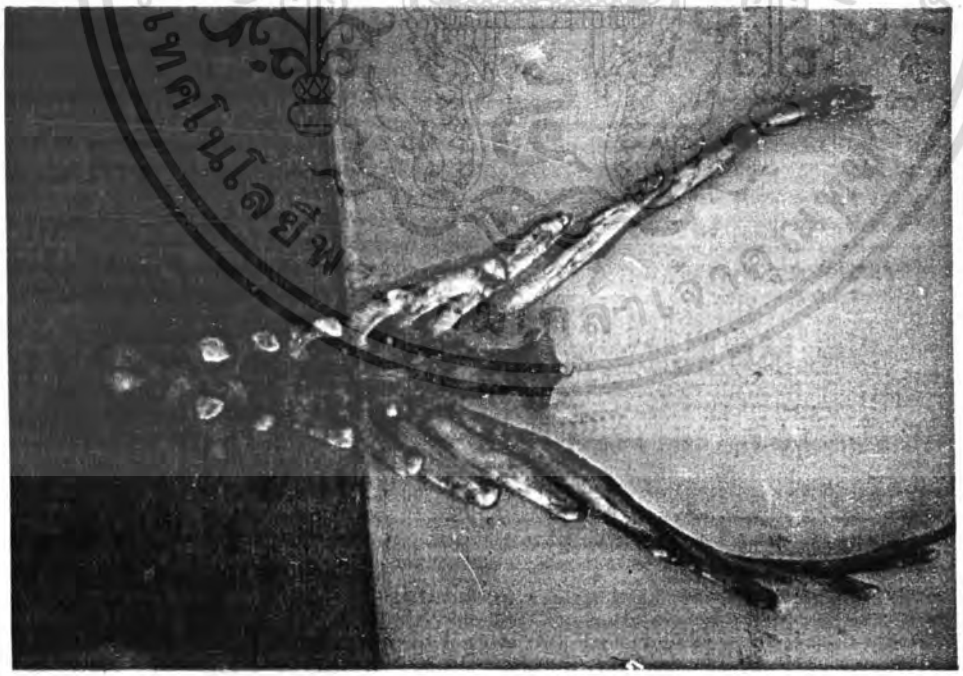

ภาพที่ 19 แสดงกระดูกอก (Sternum) ที่ผ่านการตากแดดเป็นเวลา 2 สัปดาห์

เอกสารนี้เป็นเอกสารที่สงวนไว้สำหรับการใช้งานเพื่อการศึกษาเท่านั้น ไม่อนุญาตให้นำไปใช้ประโยชน์ด้านการค้า ไม่ว่ากรณีใดๆ ทั้งสิ้น อีกทั้งห้ามมิให้ดัดแปลงเนื้อหา และต้องอ้างอิงถึงเจ้าของเอกสารทุกครั้งที่มีการนำไปใช้

ภาพที่ 20 แสดงการต้มกระดูกโค



ภาพที่ 21 แสดงปริมาณน้ำที่ใช้ในการต้ม

เอกสารนี้เป็นเอกสารที่สงวนไว้สำหรับการใช้งานเพื่อการศึกษาเท่านั้น ไม่อนุญาตให้นำไปใช้ประโยชน์ด้านการค้า ไม่ว่ากรณีใดๆ ทั้งสิ้น อีกทั้งห้ามมิให้ดัดแปลงเนื้อหา และต้องอ้างอิงถึงเจ้าของเอกสารทุกครั้งที่มีการนำไปใช้

ภาพที่ 22 แสดงการล้างกระดูกเอาไขมันออกด้วยผงซักฟอก

ภาพที่ 23 แสดงการล้างกระดูกด้วยน้ำสะอาดหลังจากใช้ผงซักฟอกล้างครั้งแรก

เอกสารนี้เป็นเอกสารที่สงวนไว้สำหรับการใช้งานเพื่อการศึกษาเท่านั้น ไม่อนุญาตให้นำไปใช้ประโยชน์ด้านการค้า ไม่ว่ากรณีใดๆ ทั้งสิ้น อีกทั้งห้ามมิให้ดัดแปลงเนื้อหา และต้องอ้างอิงถึงเจ้าของเอกสารทุกครั้งที่มีการนำไปใช้

ภาพที่ 24 แสดงการล้างกระดูกหลังต้มเอาไขกระดูกออกแล้วด้วยผงซักฟอก

ภาพที่ 25 แสดงกระดูกที่ผ่านการล้างเรียบร้อยแล้ว

เอกสารนี้เป็นเอกสารที่สงวนไว้สำหรับการใช้งานเพื่อการศึกษาเท่านั้น ไม่อนุญาตให้นำไปใช้ประโยชน์ด้านการค้า ไม่ว่ากรณีใดๆ ทั้งสิ้น อีกทั้งห้ามมิให้ดัดแปลงเนื้อหา และต้องอ้างอิงถึงเจ้าของเอกสารทุกครั้งที่มีการนำไปใช้

กระดูกฝาครอบของกระดูกสันหลัง คอ อก เอว และกระดูกซี่โครงจะหลุดออกมา ให้แยกเก็บห่อใส่ผ้าขาวบาง ป้องกันการสูญหาย แล้วให้ต้มอีกครั้งโดยใช้ผงซักฟอกและสบู่กรดในอัตราเท่าเดิมทั้ง 2 พวก เสร็จแล้วล้างน้ำสะอาดและผงซักฟอกอีกครั้ง จะเห็นว่ากระดูกขาวขึ้นและผิวไม่มีไขมันเยิ้มออกมา (ดังภาพที่ 24 และ 25)

4. ขั้นตอนการตากกระดูก นำกระดูกที่ผ่านการต้มมาแล้ว ไปตากแดดโดยแยกเรียงใส่กระจาดเป็นส่วน ๆ เพื่อให้สะดวกต่อการเก็บ ควรตากในที่สูงพ้นจากสุนัขและสัตว์อื่น หมั่นพลิกกระดูกให้ทุกส่วนได้สัมผัสกับแดดด้วย โดยพลิกวันเว้นวัน ใช้เวลาในการตากประมาณ 30 วัน โดยตากวันละ 7 ชั่วโมง หลังจากตากเสร็จจะสังเกตเห็นกระดูกไม่มีไขมันเยิ้มออกมา สีขาวสะอาดและแห้งสนิท

5. ขั้นตอนการทาแล็คเกอร์ ใช้กาวทากระดูกฝาครอบติดกับกระดูกส่วนต่าง ๆ ให้เรียบร้อยก่อนที่จะทาแล็คเกอร์ แล็คเกอร์จะช่วยให้ฝาครอบติดแน่นยิ่งขึ้น ซึ่งจะทาแล็คเกอร์ 3 ครั้ง เพื่อให้กระดูกเป็นเงาและช่วยจับผิวกระดูกป้องกันการกระเทาะ รวมทั้งป้องกันการเกิดเชื้อราและแมลงรบกวน สำหรับในบริเวณที่ไม่สามารถใช้แปรงทาได้ เช่น ช่องว่างภายในกระโหลก ก็ให้ใช้แล็คเกอร์กระป๋องพ่น

ข. <u>การจัดประกอบเป็นโครงร่าง</u> ซึ่งแบ่งเป็นส่วน ๆ ได้ดังนี้

1. การประกอบขาหน้า (Pectoral limb) ซึ่งแต่ละข้างจะประกอบไปด้วยกระดูก Scupula, Humerus, Radius, Ulna, Carpus, Metacarpus, Phalanges (ดังภาพที่ 26) ซึ่งมีขั้นตอนการประกอบดังนี้

1.1 ประกอบส่วนกระดูกนิ้วเท้า (Phalanges) ติดกับกระดูกเท้า (Metacarpus) กระดูกนิ้วเท้าจะแบ่งเป็น 3 ส่วนย่อย คือ Proximal phalanx, Intermedia phalanx และ Distal phalanx ซึ่ง Distal phalanx จะต้องมีกระดูก Distal sesamoid bone ติดอยู่ด้วย ส่วนกระดูกเท้าก็จะมีProximal sesamoid bones ติดอยู่ที่ปลายด้านล่าง (ดังภาพที่ 27) การประกอบจะใช้สว่านเจาะกระดูกนิ้วเท้าบริเวณหัวท้ายตามขวาง และเจาะบริเวณปลายด้านล่างของกระดูกฝ่าเท้าหน้า Metacarpus

เอกสารนี้เป็นเอกสารที่สงวนไว้สำหรับการใช้งานเพื่อการศึกษาเท่านั้น ไม่อนุญาตให้นำไปใช้ประโยชน์ด้านการค้า ไม่ว่ากรณีใดๆ ทั้งสิ้น อีกทั้งห้ามมิให้ดัดแปลงเนื้อหา และต้องอ้างอิงถึงเจ้าของเอกสารทุกครั้งที่มีการนำไปใช้

ตามขวาง จากนั้นร้อยลวดทองแดงจากด้านนอกลำตัวไปด้านใน แล้วใช้คีมผูกลวดมัดกระดูกนิ้วเท้าแต่ละข้อให้ติดกัน พับปมเก็บให้เรียบร้อย และใช้ตะปูทองเหลืองตอกกระดูก Distal sesamoid bone ให้ติดกับ Distal phalanx และตอกกระดูก Proximal sesamoid bones ติดกับปลายด้านล่างของกระดูกเท้า เสร็จแล้วจะได้ดังภาพที่ 28

1.2 การประกอบกระดูก Carpus ติดกับ Radius และ Metacarpus ซึ่งกระดูก Carpus จะมีทั้งหมด 6 ชิ้น คือ Radial carpal, Ulan carpal, Intermedia carpal, Fused second, Third carpal, Fourth carpal และ Accessory carpal (ดังภาพที่ 29) การประกอบ

1. ใช้สว่านเจาะกระดูก Radial carpal, Ulna carpal, Fused second Third carpal, Fourthcarpal โดยเจาะทะลุตามแนวตั้งของกระดูก ส่วนกระดูกชิ้นอื่นไม่ต้องเจาะ

2. ใช้สว่านเจาะกระดูกส่วนปลายด้านล่างของ Radius กับส่วนปลายด้านบนของกระดูก Metacarpus โดยเจาะเอียงทำมุม 45° จากด้านหลังกระดูกทะลุไปยังส่วนพื้นที่ต่อเชื่อม 2 รู ซ้ายและขวา

3. ร้อยลวดทองแดงผ่านรูที่เจาะ โดยงอลวดให้เป็นรูปตัวยู แล้วร้อยพร้อมกันทั้ง 2 รู โดยเริ่มร้อยจากรูของ Radius เส้นหนึ่งจะร้อยผ่านกระดูก Radial carpal และกระดูก Fused second และ Third carpal ลงไปยังกระดูก Metacarpas อีกเส้นหนึ่งจะร้อยผ่านกระดูก Ulna carpal และกระดูก Fourth carpal แล้วไปโผล่บริเวณรูด้านหลังของกระดูก Metacarpas ก่อนใช้คีมผูกลวดมัดให้แน่นให้ใส่กระดูก Intermedia carpal ลงไประหว่างช่องว่า เมื่อเวลาใช้คีมผูกดึงให้แน่น แง่มุมของกระดูกจะบีบรัดกระดูก Intermedia carpal ให้อยู่ติดแน่นเอง

4. ใช้ตะปูทองเหลืองตอกกระดูก Accessory carpal ให้ติดกับกระดูก Ulna carpal และตอกกระดูก Fifth metacarpal ให้ติดกับกระดูก Metacarpal ชิดด้านนอกลำตัวบริเวณปลายกระดูกด้านบน เสร็จแล้วจะได้ดังภาพที่ 30 และ 31)

เอกสารนี้เป็นเอกสารที่สงวนไว้สำหรับการใช้งานเพื่อการศึกษาเท่านั้น ไม่อนุญาตให้นำไปใช้ประโยชน์ด้านการค้า ไม่ว่ากรณีใดๆ ทั้งสิ้น อีกทั้งห้ามมิให้ดัดแปลงเนื้อหา และต้องอ้างอิงถึงเจ้าของเอกสารทุกครั้งที่มีการนำไปใช้

1.3 การประกอบกระดูก Ulna และ Humerus ให้ติดกับกระดูก Radius มีวิธีการประกอบดังนี้

1. ใช้กาวทากระดูก Olecranon ติดกับกระดูก Ulna

2. ใช้สว่านเจาะรูที่ปลายกระดูก Humerus เฉียง 45° จากด้านข้างซ้ายขวาทะลุไปยังพื้นที่ต่อเชื่อมด้านล่าง ส่วนกระดูก Radius จะเจาะบริเวณปลายด้านบนและเจาะเฉียง 45° จากพื้นที่ต่อเชื่อมด้านบนไปโผล่ด้านหลังบริเวณพื้นที่รอยต่อกับกึ่งทั้งสองข้างของกระดูก Ulna กับเจาะส่วนของแกน Ulna ที่ติดมากับ Radius 1 รู ส่วนกระดูก Ulna จะเจาะทะลุที่กึ่งทั้งสองข้างของกระดูกข้างละ 1 รู และเจาะรูที่ปลายแกนของกระดูก Ulna อีก 1 รู

3. ร้อยลวดทองแดงผ่านรูที่กึ่งของกระดูก Ulna ไปยังรูที่เฉียง 45° ของกระดูก Radius แล้วใช้คีมผูกลวดดึงมัดให้แน่น พับปมเก็บให้เรียบร้อย ทำเหมือนกันทั้งสองข้าง เสร็จแล้วร้อยมัดปลายแกนของ Ulna ส่วนที่ติดกับกระดูก Ulna ให้ติดกับปลายแกนของกระดูก Ulna ส่วนที่ติดอยู่กับกระดูก Radius (ดังภาพที่ 32)

4. ใช้ลวดทองแดงร้อยรูที่เจาะของกระดูก Humerus กับ Radius (รูที่เจาะเอียงจากด้านข้าง) แล้วมัดผูกปมให้แน่น พับเก็บปมให้เรียบร้อย เสร็จแล้วจะได้ดังภาพที่ 32

1.4 การประกอบกระดูก Scapula ติดกับกระดูก Humerus ซึ่งมีวิธีดังนี้

1. ใช้สว่านเจาะบริเวณเหนือปลายล่างของกระดูก Scapula ขึ้นมา 2 เซ็นติเมตร โดยเอียงทำมุม 45° จากด้านนอกลำตัวลงไปโผล่บริเวณใต้กระดูก Scapula แล้วนำมาทาบกับกระดูก Humerus จัดระยะให้พอดี แล้วใช้รูเดิมเป็นหลักเจาะลงไปบนกระดูก Humerus เพื่อให้ได้รูที่จะใช้น็อตขันได้แน่นอน

2. ใช้น็อตขนาด 4 หุน ยาว 4 $\frac{1}{2}$ นิ้ว 1 อันลงในรูที่เจาะ โดยขันจาก Scapula ลงไปยังกระดูกHumerus(ดังภาพที่ 33)

เมื่อผ่านการประกอบตามขั้นตอนดังกล่าวแล้ว จะได้กระดูกส่วนขาหน้าที่สมบูรณ์ (ดังภาพที่ 34)

เอกสารนี้เป็นเอกสารที่สงวนไว้สำหรับการใช้งานเพื่อการศึกษาเท่านั้น ไม่อนุญาตให้นำไปใช้ประโยชน์ด้านการค้า ไม่ว่ากรณีใดๆ ทั้งสิ้น อีกทั้งห้ามมิให้ดัดแปลงเนื้อหา และต้องอ้างอิงถึงเจ้าของเอกสารทุกครั้งที่มีการนำไปใช้

1. Suprascapular cartilage
2. Scapula (Shoulder blade)
3. Humerus (Arm bone)
4. Radius (Forearm)
5. Ulna
6. Accessory carpal
7. Carpus (Knew)
8. Metacarpal (III) (Cannon bone)
9. Metacarpal (IV) ("splint")

9a. Metacarpal (II) ("splint")

10. Proximal sesamoid
11. Proximal phalanx (III) (os suffraginis fetlock bone or short cannon)
12. Intermediate phalanx (III) (os coronae, pastern bone)
13. Distal sesamoid (Navicular)
14. Distal phalanx (III) (os pedis, coffin bone)

Pectoral limb (Medial view)

ภาพที่ 26 แสดงส่วนประกอบต่าง ๆ ของกระดูกขาหน้า (Pectoral limb) ของโค (เชิดชัย และเลอชาติ, 2528)

เอกสารนี้เป็นเอกสารที่สงวนไว้สำหรับการใช้งานเพื่อการศึกษาเท่านั้น ไม่อนุญาตให้นำไปใช้ประโยชน์ด้านการค้า ไม่ว่ากรณีใดๆ ทั้งสิ้น อีกทั้งห้ามมิให้ดัดแปลงเนื้อหา และต้องอ้างอิงถึงเจ้าของเอกสารทุกครั้งที่มีการนำไปใช้

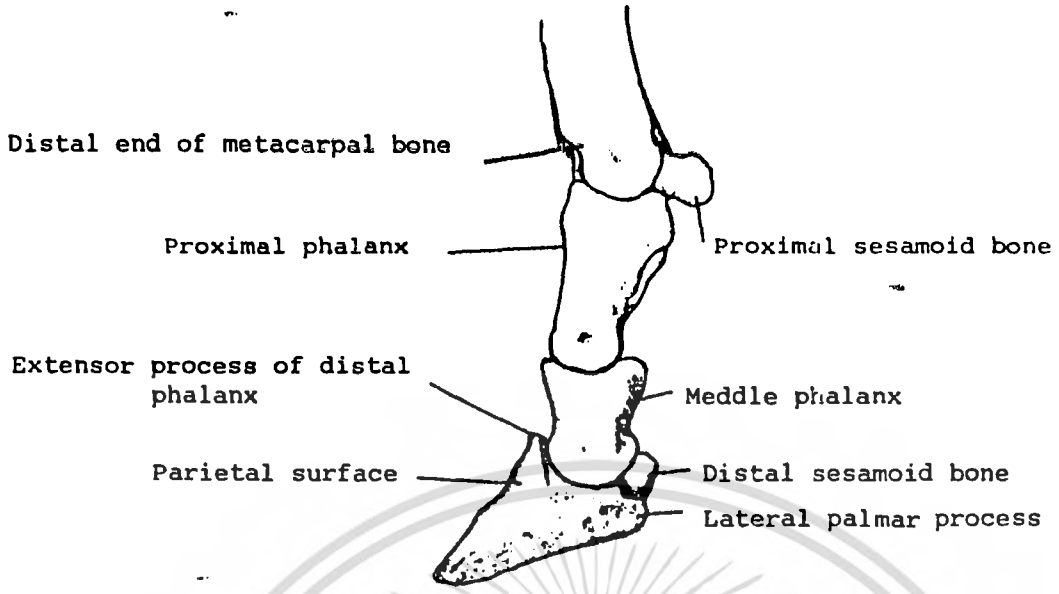

กระดูกนิ้วเท้าขาหน้าของโค (Lateral view)

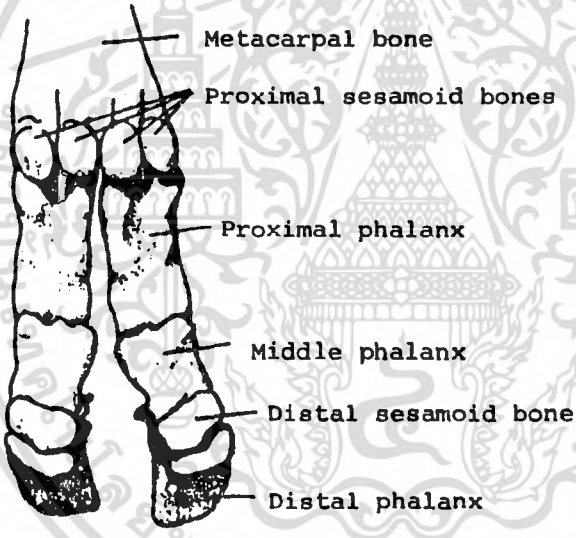

กระดูกนิ้วเท้าขาหน้าของโค (Palmar view)

ภาพที่ 27 แสดงส่วนประกอบต่าง ๆ ของกระดูกนิ้วเท้าขาหน้าของโค (เชิดชัย และเลอชาติ, 2528)

เอกสารนี้เป็นเอกสารที่สงวนไว้สำหรับการใช้งานเพื่อการศึกษาเท่านั้น ไม่อนุญาตให้นำไปใช้ประโยชน์ด้านการค้า ไม่ว่ากรณีใดๆ ทั้งสิ้น อีกทั้งห้ามมิให้ดัดแปลงเนื้อหา และต้องอ้างอิงถึงเจ้าของเอกสารทุกครั้งที่มีการนำไปใช้

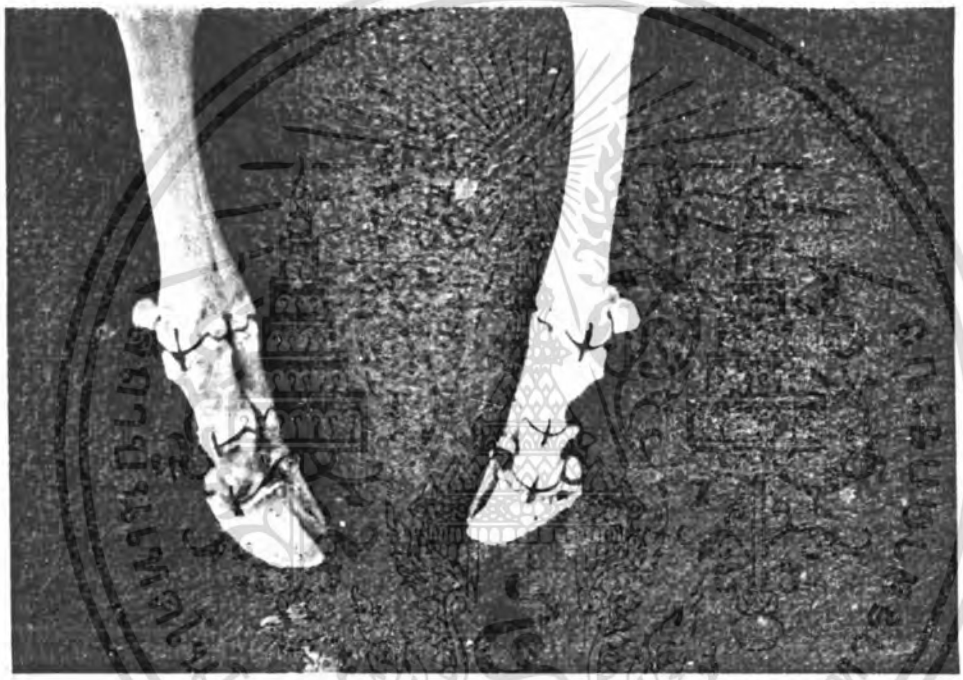

ภาพที่ 28 แสดงกระดูกนิ้วเท้า (Phalanx) ที่ประกอบติดกับกระดูกฝ่าเท้าหน้า (Metacarpus)

เอกสารนี้เป็นเอกสารที่สงวนไว้สำหรับการใช้งานเพื่อการศึกษาเท่านั้น ไม่อนุญาตให้นำไปใช้ประโยชน์ด้านการค้า ไม่ว่ากรณีใดๆ ทั้งสิ้น อีกทั้งห้ามมิให้ดัดแปลงเนื้อหา และต้องอ้างอิงถึงเจ้าของเอกสารทุกครั้งที่มีการนำไปใช้

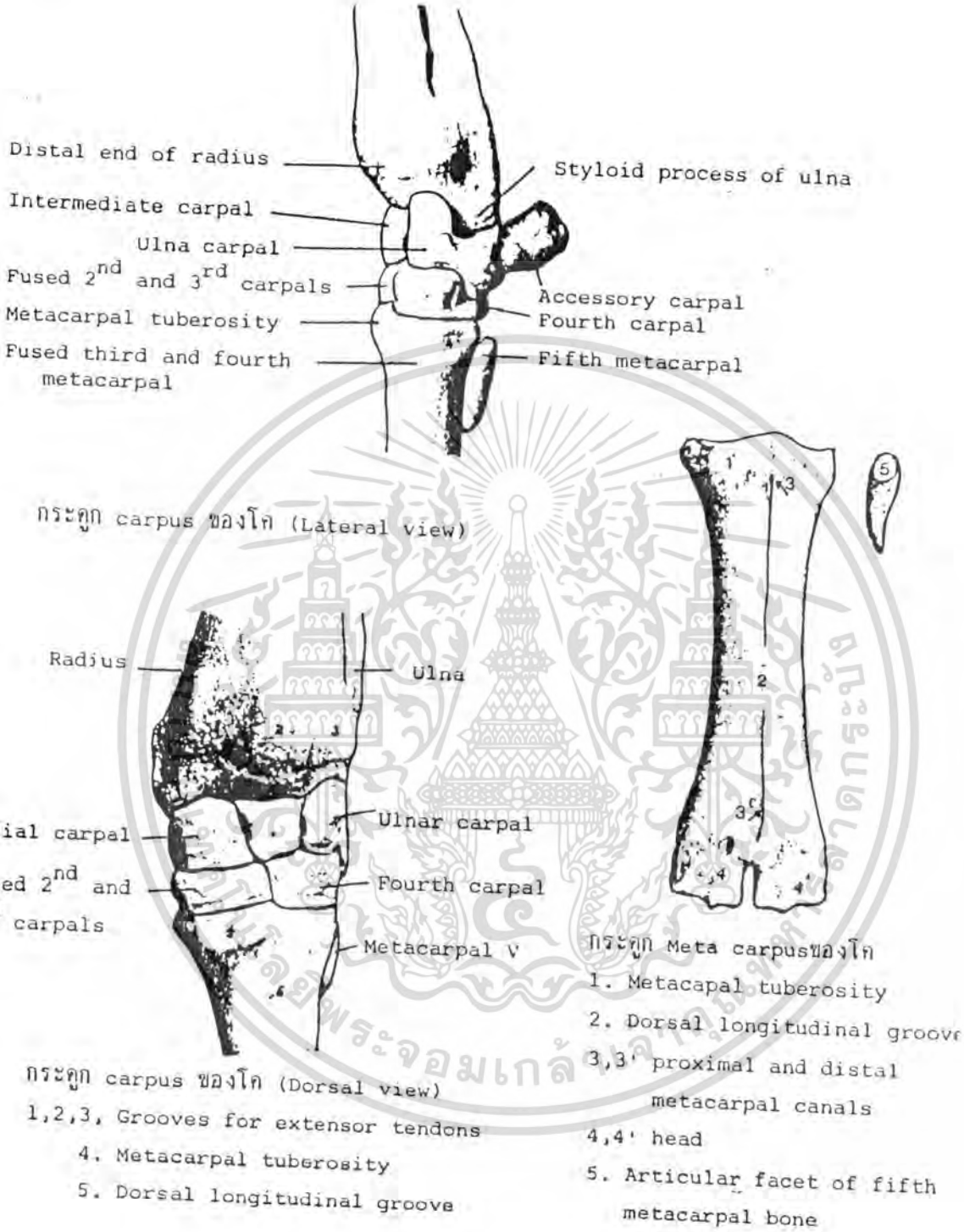

ภาพที่ 29 แสดงส่วนประกอบต่าง ๆ ของกระดูกข้อเท้าหน้า (Carpus) กับกระดูกเท้าหน้า (Metacarpus) ของโค (เชิดชัย และ เลอชาติ, 2528)

เอกสารนี้เป็นเอกสารที่สงวนไว้สำหรับการใช้งานเพื่อการศึกษาเท่านั้น ไม่อนุญาตให้นำไปใช้ประโยชน์ด้านการค้า ไม่ว่ากรณีใดๆ ทั้งสิ้น อีกทั้งห้ามมิให้ดัดแปลงเนื้อหา และต้องอ้างอิงถึงเจ้าของเอกสารทุกครั้งที่มีการนำไปใช้

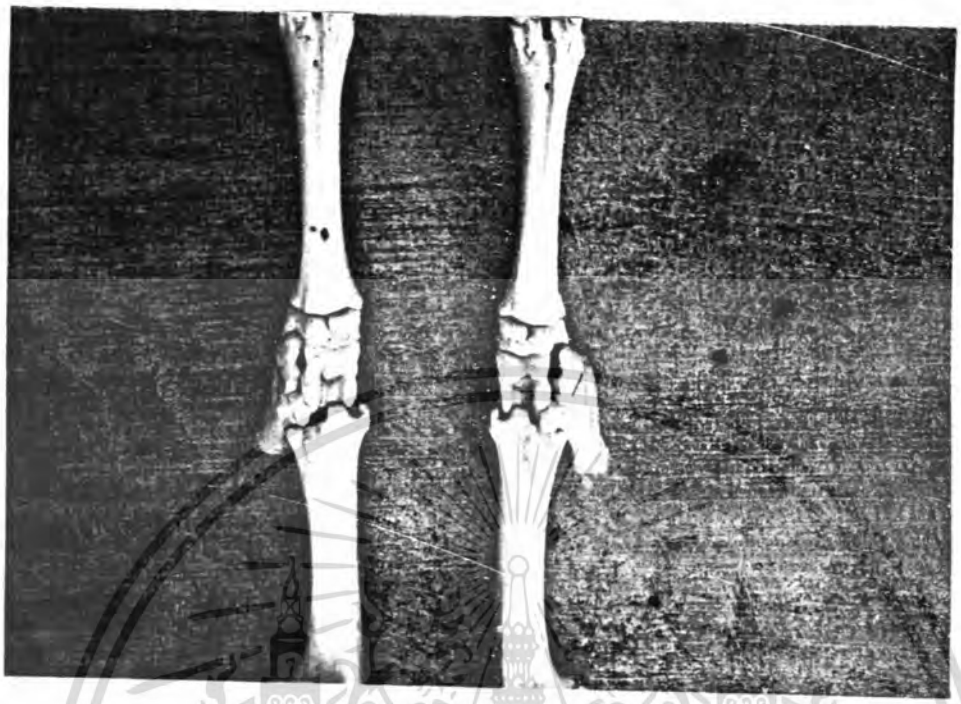

ภาพที่ 30 แสดงกระดูกข้อเท้าหน้า (Carpus) ที่ประกอบติดกับกระดูกเท้า (Metacarpus)

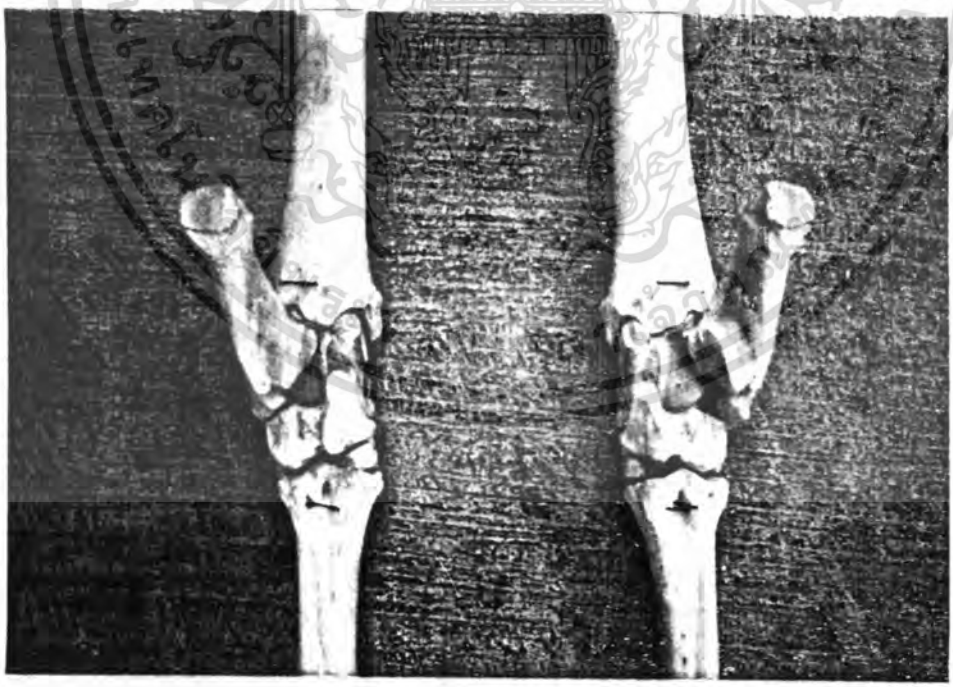

ภาพที่ 31 แสดงกระดูกข้อเท้าหน้า (Carpus) ที่ประกอบติดกับกระดูกเท้า (Metacarpus)
(ด้านหลัง)

เอกสารนี้เป็นเอกสารที่สงวนไว้สำหรับการใช้งานเพื่อการศึกษาเท่านั้น ไม่อนุญาตให้นำไปใช้ประโยชน์ด้านการค้า ไม่ว่ากรณีใดๆ ทั้งสิ้น อีกทั้งห้ามมิให้ดัดแปลงเนื้อหา และต้องอ้างอิงถึงเจ้าของเอกสารทุกครั้งที่มีการนำไปใช้

ภาพที่ 32 แสดงกระดูกขาหน้าท่อนล่าง (Radius) ที่ประกอบติดกับกระดูกข้อศอก (Ulna) และกระดูกต้นขาหน้า (Humerus)

เอกสารนี้เป็นเอกสารที่สงวนไว้สำหรับการใช้งานเพื่อการศึกษาเท่านั้น ไม่อนุญาตให้นำไปใช้ประโยชน์ด้านการค้า ไม่ว่ากรณีใดๆ ทั้งสิ้น อีกทั้งห้ามมิให้ดัดแปลงเนื้อหา และต้องอ้างอิงถึงเจ้าของเอกสารทุกครั้งที่มีการนำไปใช้

ภาพที่ 33 แสดงกระดูกไหปลาร้า (Scapular) ที่ยึดติดกับกระดูกต้นขาหน้า (Humerus) ด้วยน็อต

เอกสารนี้เป็นเอกสารที่สงวนไว้สำหรับการใช้งานเพื่อการศึกษาเท่านั้น ไม่อนุญาตให้นำไปใช้ประโยชน์ด้านการค้า ไม่ว่ากรณีใดๆ ทั้งสิ้น อีกทั้งห้ามมิให้ดัดแปลงเนื้อหา และต้องอ้างอิงถึงเจ้าของเอกสารทุกครั้งที่มีการนำไปใช้

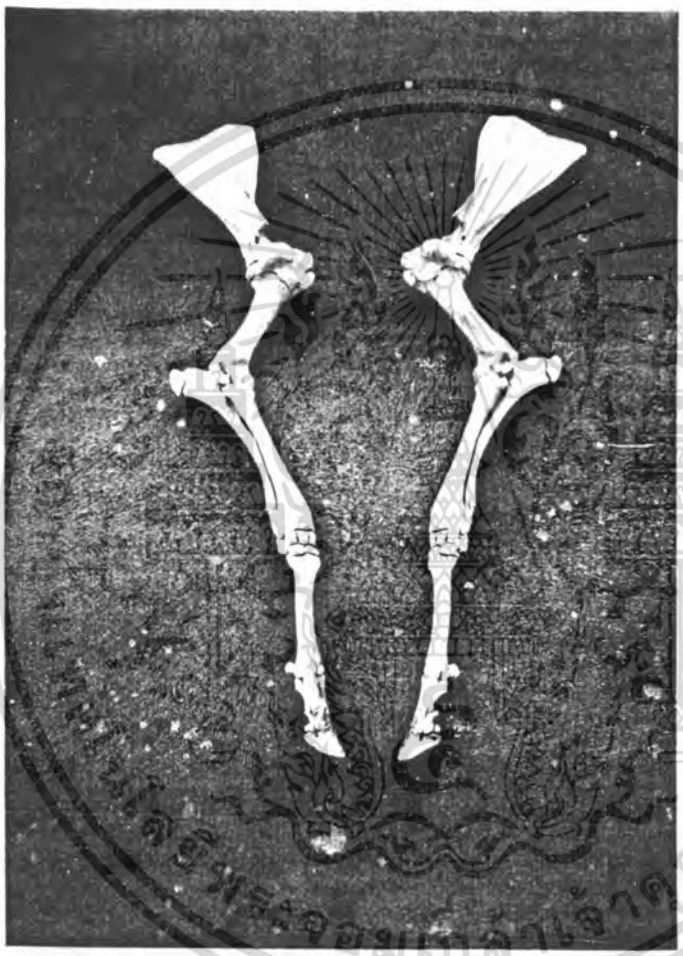

ภาพที่ 34 แสดงกระดูกขาหน้า (Pectoral limb) ที่ประกอบเสร็จสมบูรณ์แล้ว

เอกสารนี้เป็นเอกสารที่สงวนไว้สำหรับการใช้งานเพื่อการศึกษาเท่านั้น ไม่อนุญาตให้นำไปใช้ประโยชน์ด้านการค้า ไม่ว่ากรณีใดๆ ทั้งสิ้น อีกทั้งห้ามมิให้ดัดแปลงเนื้อหา และต้องอ้างอิงถึงเจ้าของเอกสารทุกครั้งที่มีการนำไปใช้

2. การประกอบกระดูกขาหลัง (Pelvic limb) ซึ่งแต่ละข้างของขาหลังจะประกอบด้วย กระดูกขาหลังท่อนบน (Femer) กระดูกลูกสะบ้า (Patella) กระดูกขาหลังท่อนล่าง (Tibia) กระดูกข้อเท้าหลัง (Tarsus) กระดูกฝ่าเท้าหลัง (Metatarsus) และกระดูกนิ้วเท้าหลัง (Phalanges) แล้วแต่ละข้างจะต่อกับกระดูกเชิงกราน (Pelvic bone) (ดังภาพที่ 35) โดยแบ่งการประกอบของเป็นส่วนย่อย ดังนี้

2.1 การประกอบกระดูกนิ้วเท้าติดกับกระดูกฝ่าเท้าหลัง วิธีทำเหมือนกับการประกอบกระดูกนิ้วเท้าติดกับกระดูกข้อเท้าของขาหน้า จะแตกต่างกันตรงที่ Proximal sesamoid bones ของขาหลังจะมีรูปร่างเป็นก้อนสี่เหลี่ยมมน ส่วนของขาหน้าแม้จะเป็นสี่เหลี่ยมเมื่อมองจากด้านบน แต่ถ้ามองด้านข้างจะเป็นรูปสี่เหลี่ยมขาหมู (ดังภาพที่ 36)

2.2 การประกอบกระดูก Tarsus ติดกับกระดูก Tibia และMetatarsus ซึ่งกระดูก Tarsus จะประกอบด้วย 5 ชิ้นส่วนย่อย คือ Leteral malleolus, Talus, Calcaneus, Centroquartal bone และ Fused second and Third tarsal bones (ดังภาพที่ 37) มีวิธีการประกอบดังนี้

1. ใช้สว่านเจาะรูกระดูก Metatarsusกับกระดูก Tibia บริเวณใกล้กับส่วนที่ใช้ต่อเชื่อมกับกระดูก Tarsus โดยเจาะเอียงทำมุม 45° จากด้านหลังไปโผล่ยังพื้นที่ต่อเชื่อม 2 รู ซ้ายและขวา

2. นำกระดูก Tarsusทั้ง 5 ชิ้น มาประกบติดกัน แล้วเจาะรูให้ทะลุเชื่อมกัน (ดังภาพที่ 38)

3. งอลวดทองแดงเป็นรูปตัวยู แล้วสอดปลายลวดเข้าที่รูเจาะของกระดูก Tibia พร้อมกันทั้ง 2 รู ปลายลวดเส้นหนึ่งจะร้อยผ่านรูของ Tarlus ด้านบน, Leteral malleolus, Calcaneus, Tarlus ด้านล่าง, Centroquartal bone และทะลุ Metatarsus ไปทางด่านหลัง ส่วนปลายอีกเส้นหนึ่งจะร้อยผ่านรูด้านบนของ Tarlus อีกข้างเข้ารูด้านล่างของ Tarlus ผ่าน Centroquartal bone อีกข้างลง Fused second and Third tarsal boneไปทะลุกระดูกMetarsus ออกไปทางด้านหลังเช่นกัน แล้วใช้คีมดึงลวดให้ตึง มัดปมให้แน่น ตัดปมให้สั้นและพับเก็บให้เรียบร้อย (ดังภาพที่ 39)

เอกสารนี้เป็นเอกสารที่สงวนไว้สำหรับการใช้งานเพื่อการศึกษาเท่านั้น ไม่อนุญาตให้นำไปใช้ประโยชน์ด้านการค้า ไม่ว่ากรณีใดๆ ทั้งสิ้น อีกทั้งห้ามมิให้ดัดแปลงเนื้อหา และต้องอ้างอิงถึงเจ้าของเอกสารทุกครั้งที่มีการนำไปใช้

2.3 การประกอบกระดูก Tibia ติดกับกระดูก Femur มีวิธีทำดังนี้

1. นำกระดูก Patella ตอกด้วยตะปูติดกับร่องระหว่าง Trochlea ทั้งสองข้างของกระดูก Femur ซึ่งตำแหน่งของ Trochlea แสดงๆไว้ในภาพที่ 40

2. ใช้สว่านเจาะรูที่ Trochlea ทั้ง 2 ข้างของกระดูก Femur ตามขวาง และเจาะรูที่กึ่งบริเวณด้านบนของกระดูก Tibia ตามขวาง แล้วร้อยต่อกันด้วยลวดทองแดง ใช้คีมผูกลวดมัดให้แน่น (ดังภาพที่ 41)

3.4 การประกอบกระดูกขาหลังติดกับกระดูกเชิงกราน มีวิธีการดังนี้

1. ใช้สว่านเจาะรูบริเวณข้าง ๆ รอยต่อ Pubic symphysis ของกระดูก Os coxae แต่ละข้าง ข้างละ 4 รู ซึ่งตำแหน่งของ Pubic symphysis (ดังภาพที่ 42) จากนั้นร้อยด้วยลวดทองแดง แล้วใช้คีมผูกลวดมัดให้แน่น โดยทำเหมือนกันทั้ง 4 รู (ดังภาพที่ 43)

2. ใช้ดอกสว่านขนาดเส้นผ่าศูนย์กลาง $3\frac{1}{2}$ หุน เจาะกระดูกกันกบ Sacrum บริเวณกึ่งกลางของ Auricular surface ของส่วนปีกของกระดูกกันกบทั้ง 2 ข้าง ข้างละ 1 รู ซึ่งตำแหน่งของ Auricular surface แสดงไว้ในภาพที่ 44

3. นำกระดูกกันกบที่เจาะรูแล้วมาทาบติดกับรอยต่อบริเวณใต้ Sacral tober tober ของกระดูก Ox coxae ซึ่งเป็นรอยต่อที่ใช้ต่อติดกับปีกของกระดูกกันกบทั้งสองข้าง สังเกตไว้ว่า ผิวบริเวณนี้จะตะปุ่มตะป่ำ เมื่อทาบติดแล้วใช้สว่านเจาะรูบริเวณรอยต่อบนกระดูก Os coxae โดยใช้รูที่เจาะไว้แล้วของกระดูกกันกบเป็นหลัก เสร็จแล้วใช้น็อตขันกระดูกทั้งสองส่วนติดกันให้แน่น จะได้กระดูกเชิงกรานที่สมบูรณ์ (ดังภาพที่ 45)

4. นำส่วนหัวของกระดูก Femur มาทาบต่อเข้ากับกระดูกเชิงกรานบริเวณ Acetabulum และเอียงให้กระดูก Femur ทำมุม 60° กับแนวระดับ แล้วใช้สว่านเจาะกระดูกเชิงกรานบริเวณเหนือ Acetabulum โดยรูที่เจาะจะค่อนไปทางข้างหลัง ให้รูทำมุม 170° กับแนวกระดูก Femur เสร็จแล้วใช้น็อตขันกระดูกทั้งสองส่วนให้ติดกัน ซึ่งจะได้กระดูกขาหลังทั้งหมดเสร็จสมบูรณ์ (ดังภาพที่ 46)

เอกสารนี้เป็นเอกสารที่สงวนไว้สำหรับการใช้งานเพื่อการศึกษาเท่านั้น ไม่อนุญาตให้นำไปใช้ประโยชน์ด้านการค้า ไม่ว่ากรณีใดๆ ทั้งสิ้น อีกทั้งห้ามมิให้ดัดแปลงเนื้อหา และต้องอ้างอิงถึงเจ้าของเอกสารทุกครั้งที่มีการนำไปใช้

1. Sacral vertebrae
2. Ilium
3. Pubis
4. Ischium
5. Femur
6. Patella
7. Tibia
8. Fibula
9. Fibular tarsal
10. Tibial tarsal
11. Central tarsal
12. Distal row of tarsals
13. Metatarsal III
14. Metatarsal IV ("splint")
14a. Metatarsal II
15. Proximal sesamoids
16. Proximal phalanx
17. Intermediate phalanx
18. Distal phalanx
19. Distal sesamoid

Pelvic limb (Medial view)

ภาพที่ 35 แสดงส่วนประกอบต่าง ๆ ของกระดูกขาหลัง (Pelvic limb) ของโค (เชิดชัย และ เลอชาติ, 2528)

เอกสารนี้เป็นเอกสารที่สงวนไว้สำหรับการใช้งานเพื่อการศึกษาเท่านั้น ไม่อนุญาตให้นำไปใช้ประโยชน์ด้านการค้า ไม่ว่ากรณีใดๆ ทั้งสิ้น อีกทั้งห้ามมิให้ดัดแปลงเนื้อหา และต้องอ้างอิงถึงเจ้าของเอกสารทุกครั้งที่มีการนำไปใช้

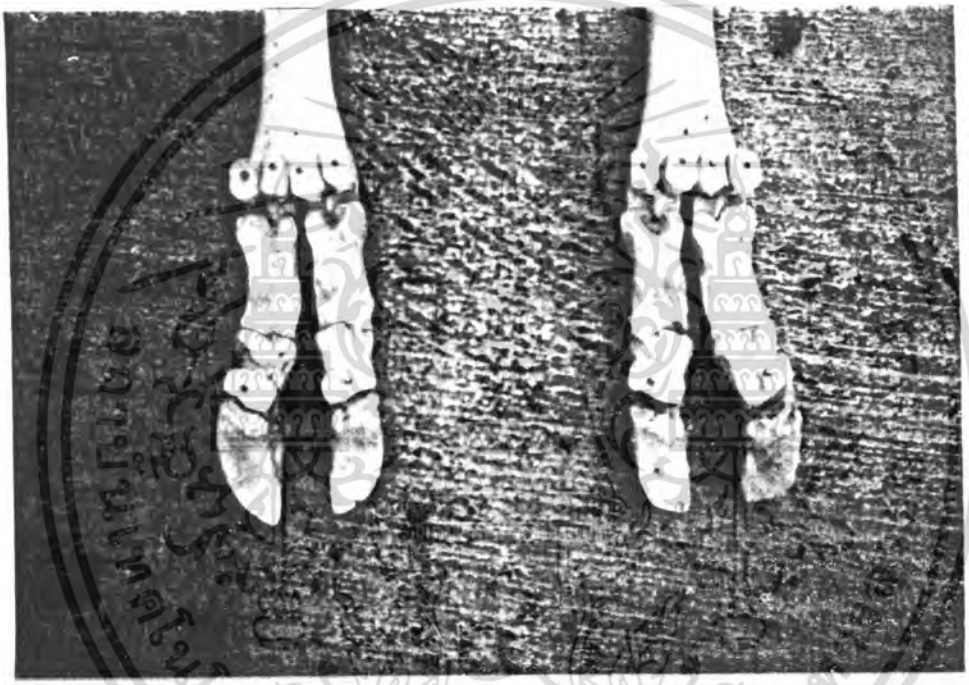

ภาพที่ 36 แสดงกระดูกนิ้วเท้า (Phalanges) ที่ประกอบติดกับกระดูกฝ่าเท้าหลัง(Metatarsus)

เอกสารนี้เป็นเอกสารที่สงวนไว้สำหรับการใช้งานเพื่อการศึกษาเท่านั้น ไม่อนุญาตให้นำไปใช้ประโยชน์ด้านการค้า ไม่ว่ากรณีใดๆ ทั้งสิ้น อีกทั้งห้ามมิให้ดัดแปลงเนื้อหา และต้องอ้างอิงถึงเจ้าของเอกสารทุกครั้งที่มีการนำไปใช้

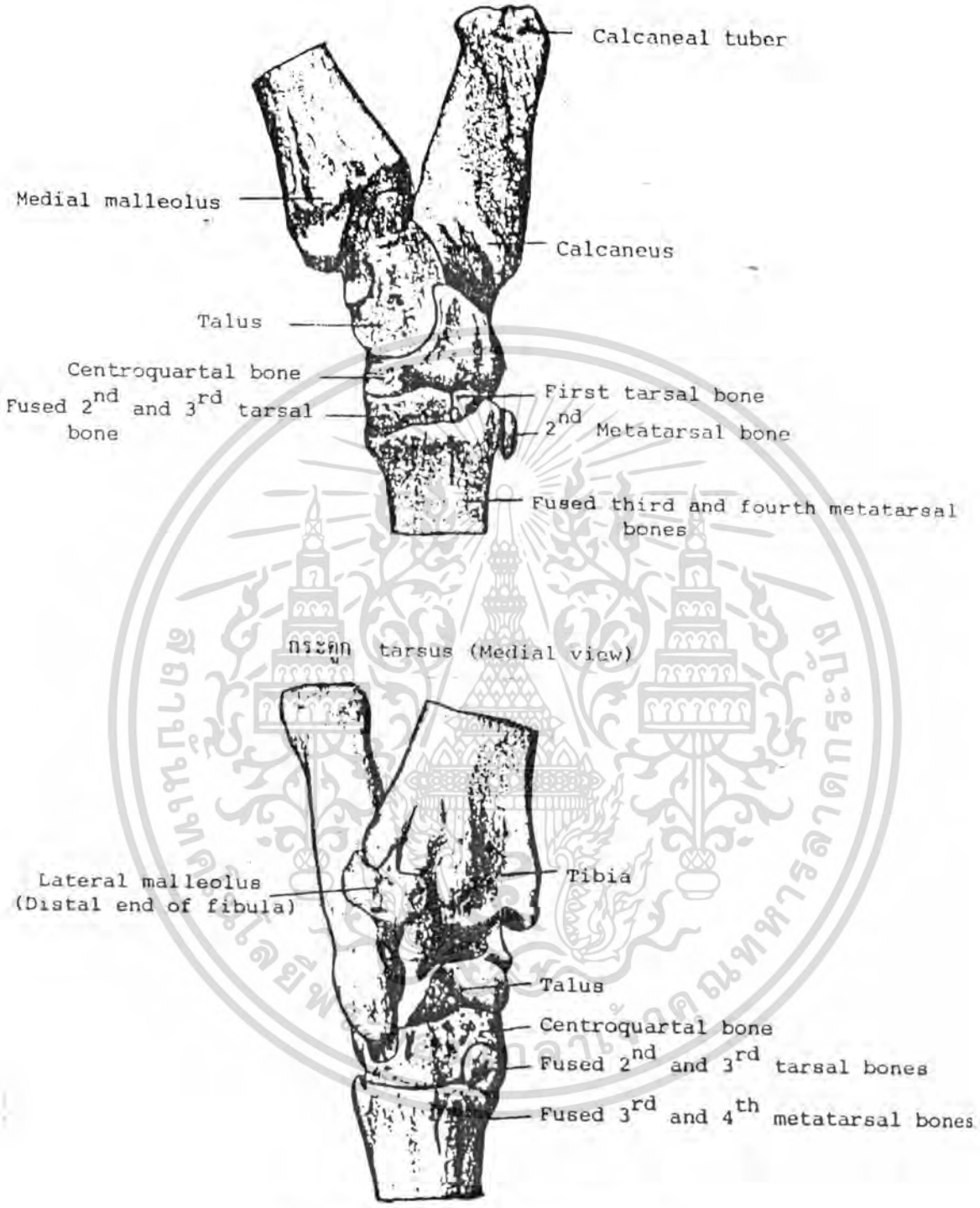

ภาพที่ 37 แสดงส่วนประกอบต่าง ๆ ของกระดูกข้อเท้าหลัง (Trasus) กับกระดูกขาหลังท่อนล่าง (Tibia) (เชิดชัย และ เลอชาติ, 2528)

เอกสารนี้เป็นเอกสารที่สงวนไว้สำหรับการใช้งานเพื่อการศึกษาเท่านั้น ไม่อนุญาตให้นำไปใช้ประโยชน์ด้านการค้า ไม่ว่ากรณีใดๆ ทั้งสิ้น อีกทั้งห้ามมิให้ดัดแปลงเนื้อหา และต้องอ้างอิงถึงเจ้าของเอกสารทุกครั้งที่มีการนำไปใช้

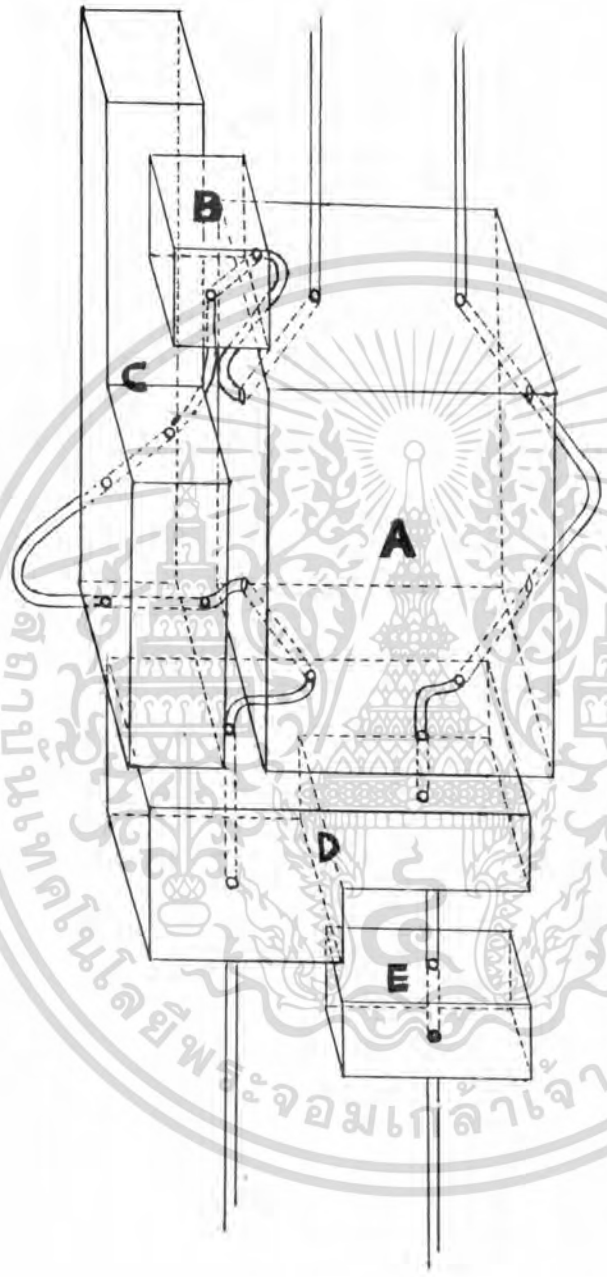

ภาพที่ 38 แสดงการเจาะรูเพื่อใช้ในการผูกมัดติดกันของกระดูกข้อเท้าหลัง (Tarsus)

เอกสารนี้เป็นเอกสารที่สงวนไว้สำหรับการใช้งานเพื่อการศึกษาเท่านั้น ไม่อนุญาตให้นำไปใช้ประโยชน์ด้านการค้า ไม่ว่ากรณีใดๆ ทั้งสิ้น อีกทั้งห้ามมิให้ดัดแปลงเนื้อหา และต้องอ้างอิงถึงเจ้าของเอกสารทุกครั้งที่มีการนำไปใช้

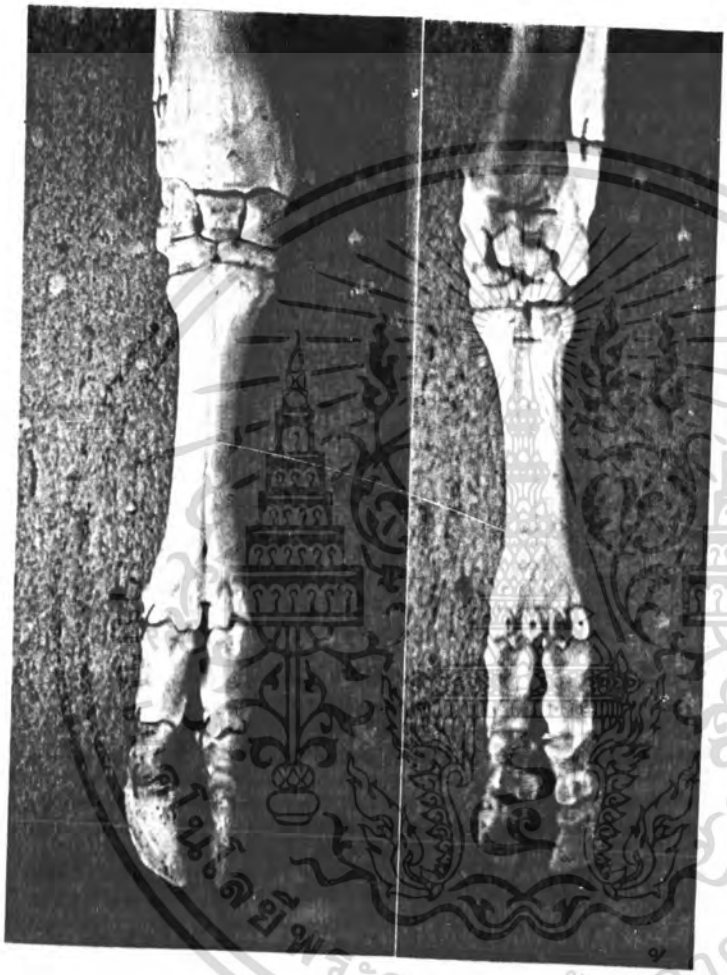

ภาพที่ 39 แสดงกระดูกข้อเท้าหลัง (Tarsus) ที่ประกอบติดกับกระดูกฝ่าเท้าหลัง (Matatarsus) และกระดูกขาหลังท่อนล่าง (Tibia)

เอกสารนี้เป็นเอกสารที่สงวนไว้สำหรับการใช้งานเพื่อการศึกษาเท่านั้น ไม่อนุญาตให้นำไปใช้ประโยชน์ด้านการค้า ไม่ว่ากรณีใดๆ ทั้งสิ้น อีกทั้งห้ามมิให้ดัดแปลงเนื้อหา และต้องอ้างอิงถึงเจ้าของเอกสารทุกครั้งที่มีการนำไปใช้

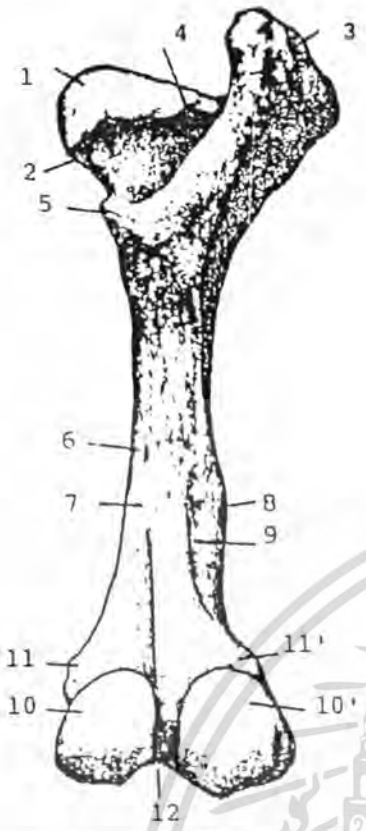

1. Head
2. Neck
3. Major trochanter
4. Trochanteric fossa
5. Minor trochanter
6. Nutrient foramen
7. Vascular groove
8. Lateral supracondyloid tuberosity
9. Supracondyloid fossa
10,10' Medial and lateral condyles
11,11' Medial and lateral epicondyles
12. Intercondyloid fossa

กระดูก Femur ของวัว (caudal view)

1. Head
2. Neck
3. Major trochanter
4. Lateral border
5. Lateral supracondyloid tuberosity
6. Supracondyloid fossa
7. Lateral condyle
8. Trochlea

กระดูก Femur ของวัว (ด้านข้าง)

ภาพที่ 40 แสดงส่วนประกอบต่าง ๆ ของกระดูกขาหลังท่อนบน (Femur) ของโค (เชิดชัย และ เลอชาติ, 2528)

เอกสารนี้เป็นเอกสารที่สงวนไว้สำหรับการใช้งานเพื่อการศึกษาเท่านั้น ไม่อนุญาตให้นำไปใช้ประโยชน์ด้านการค้า ไม่ว่ากรณีใดๆ ทั้งสิ้น อีกทั้งห้ามมิให้ดัดแปลงเนื้อหา และต้องอ้างอิงถึงเจ้าของเอกสารทุกครั้งที่มีการนำไปใช้

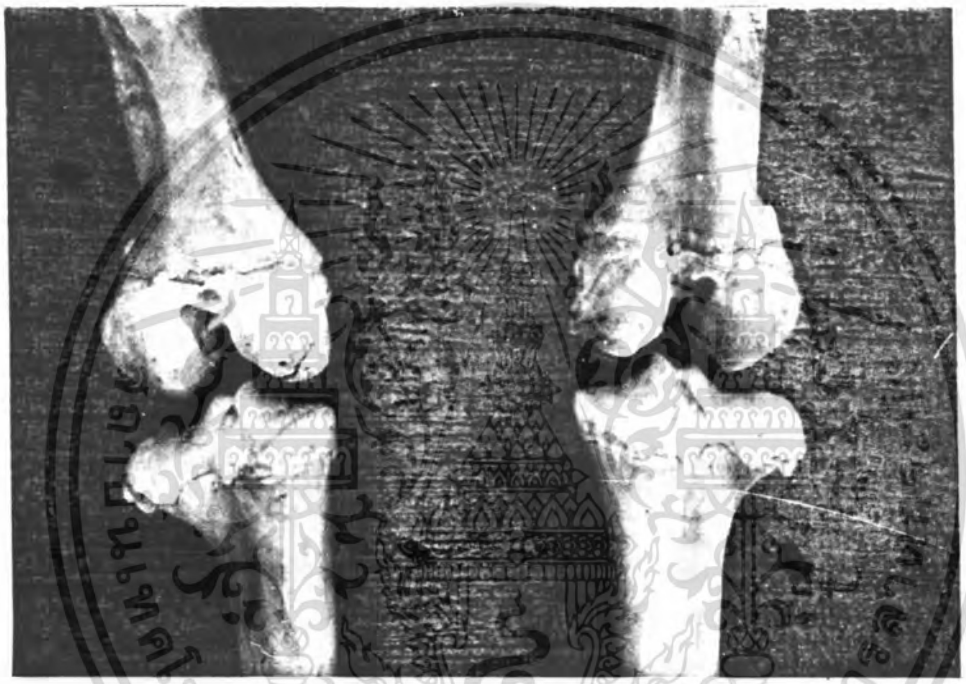

ภาพที่ 41 แสดงกระดูกขาหลังท่อนล่าง (Tibia)ที่ประกอบติดกับกระดูกต้นขาหลัง (Femur)

เอกสารนี้เป็นเอกสารที่สงวนไว้สำหรับการใช้งานเพื่อการศึกษาเท่านั้น ไม่อนุญาตให้นำไปใช้ประโยชน์ด้านการค้า ไม่ว่ากรณีใดๆ ทั้งสิ้น อีกทั้งห้ามมิให้ดัดแปลงเนื้อหา และต้องอ้างอิงถึงเจ้าของเอกสารทุกครั้งที่มีการนำไปใช้

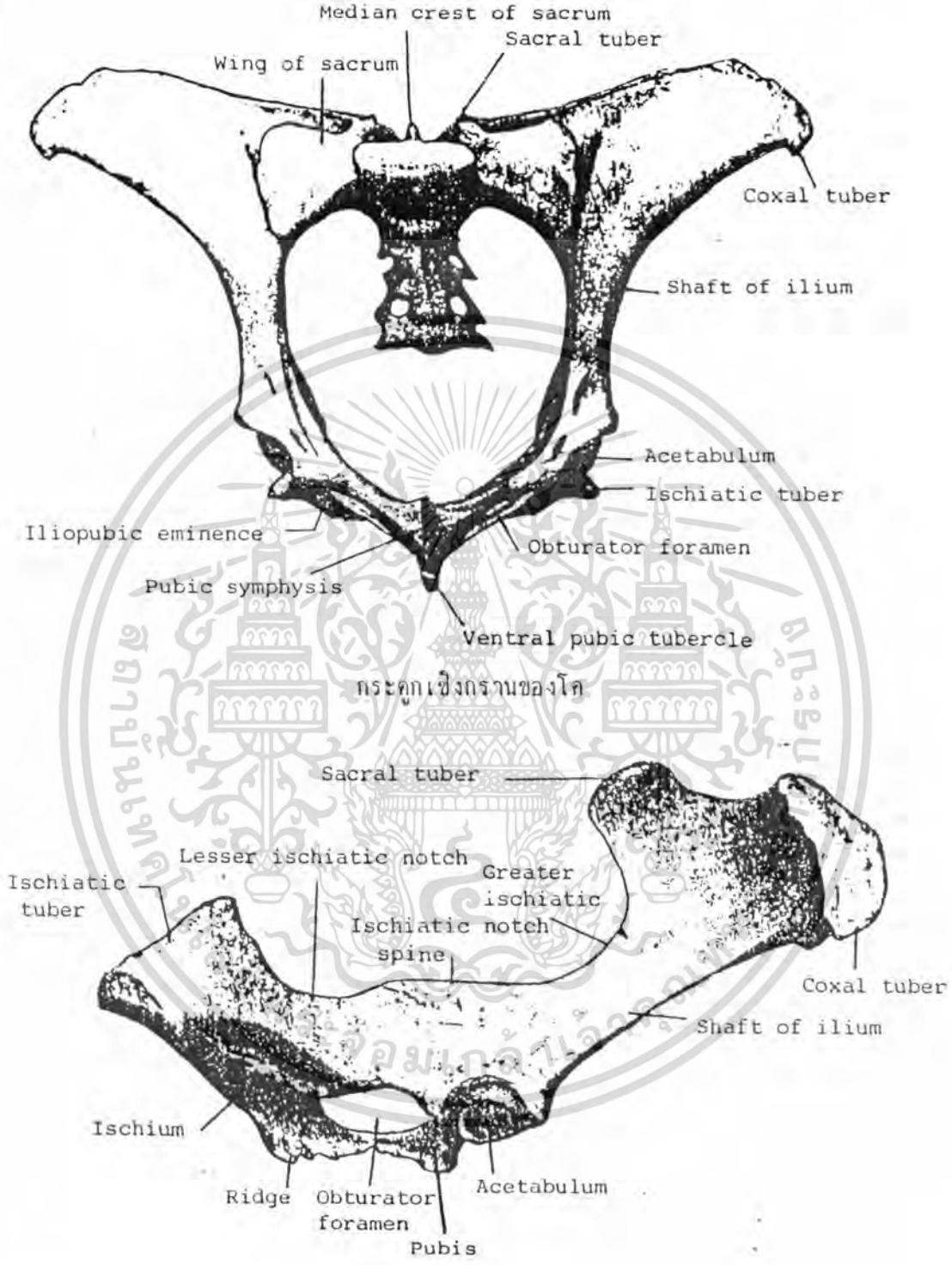

ภาพที่ 42 แสดงส่วนประกอบต่าง ๆ ของกระดูกเชิงกราน (Pelvic bone) ของโค (เชิดชัย และ เลอชาติ, 2528)

เอกสารนี้เป็นเอกสารที่สงวนไว้สำหรับการใช้งานเพื่อการศึกษาเท่านั้น ไม่อนุญาตให้นำไปใช้ประโยชน์ด้านการค้า ไม่ว่ากรณีใดๆ ทั้งสิ้น อีกทั้งห้ามมิให้ดัดแปลงเนื้อหา และต้องอ้างอิงถึงเจ้าของเอกสารทุกครั้งที่มีการนำไปใช้

ภาพที่ 43 แสดงการยึดกระดูก Os Coxae แต่ละข้างเข้าด้วยกันด้วยลวดทองแดง

เอกสารนี้เป็นเอกสารที่สงวนไว้สำหรับการใช้งานเพื่อการศึกษาเท่านั้น ไม่อนุญาตให้นำไปใช้ประโยชน์ด้านการค้า ไม่ว่ากรณีใดๆ ทั้งสิ้น อีกทั้งห้ามมิให้ดัดแปลงเนื้อหา และต้องอ้างอิงถึงเจ้าของเอกสารทุกครั้งที่มีการนำไปใช้

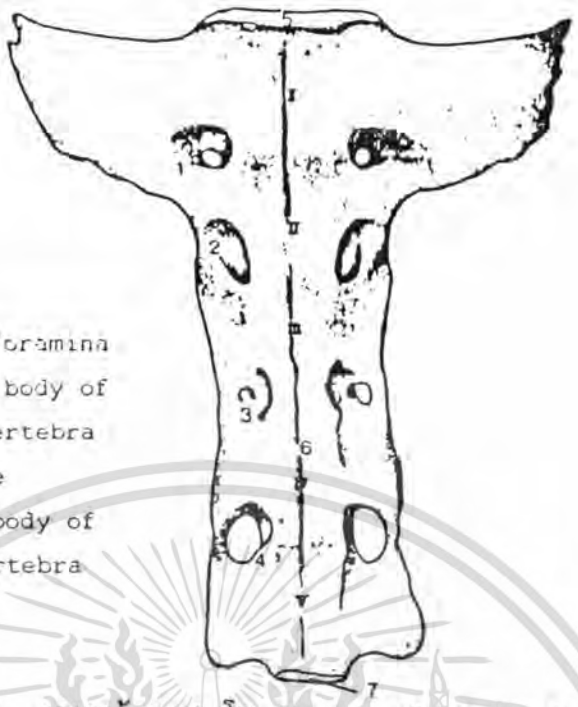

กระดูกก้นกบของโค (Sacrum of ox, Ventral view)

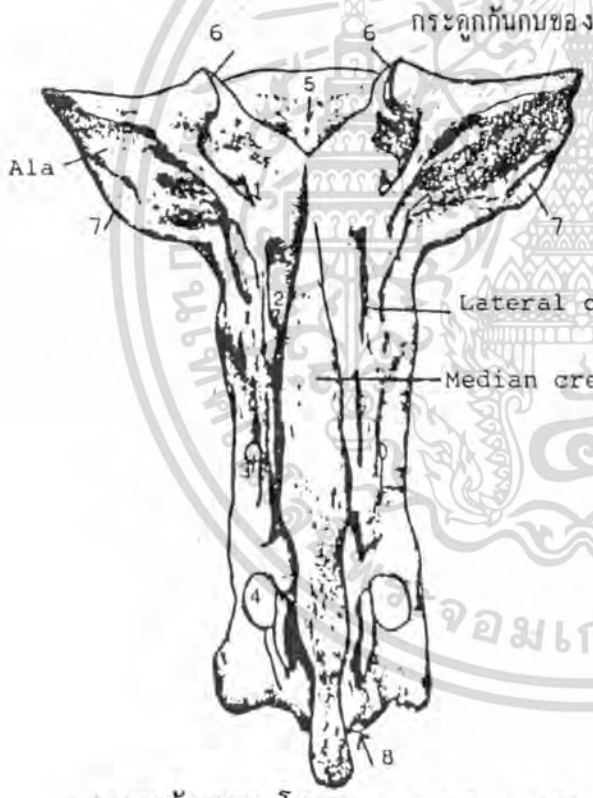

กระดูกก้นกบของโค (Sacrum of ox, Dorsal view)

ภาพที่ 44 แสดงส่วนประกอบต่าง ๆ ของกระดูกก้นกบ (Sacrum) ของโค (เชิดชัย และเลอชาติ, 2528)

เอกสารนี้เป็นเอกสารที่สงวนไว้สำหรับการใช้งานเพื่อการศึกษาเท่านั้น ไม่อนุญาตให้นำไปใช้ประโยชน์ด้านการค้า ไม่ว่ากรณีใดๆ ทั้งสิ้น อีกทั้งห้ามมิให้ดัดแปลงเนื้อหา และต้องอ้างอิงถึงเจ้าของเอกสารทุกครั้งที่มีการนำไปใช้

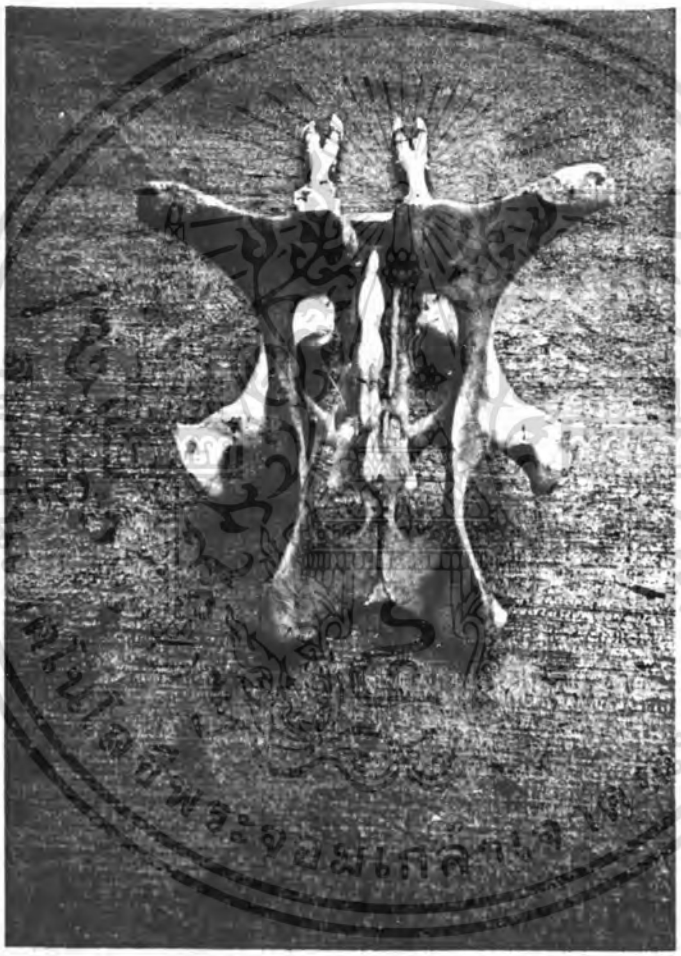

ภาพที่ 45 แสดงกระดูกเชิงกราน (Pelvic bone) ที่ประกอบเสร็จสมบูรณ์

เอกสารนี้เป็นเอกสารที่สงวนไว้สำหรับการใช้งานเพื่อการศึกษาเท่านั้น ไม่อนุญาตให้นำไปใช้ประโยชน์ด้านการค้า ไม่ว่ากรณีใดๆ ทั้งสิ้น อีกทั้งห้ามมิให้ดัดแปลงเนื้อหา และต้องอ้างอิงถึงเจ้าของเอกสารทุกครั้งที่มีการนำไปใช้

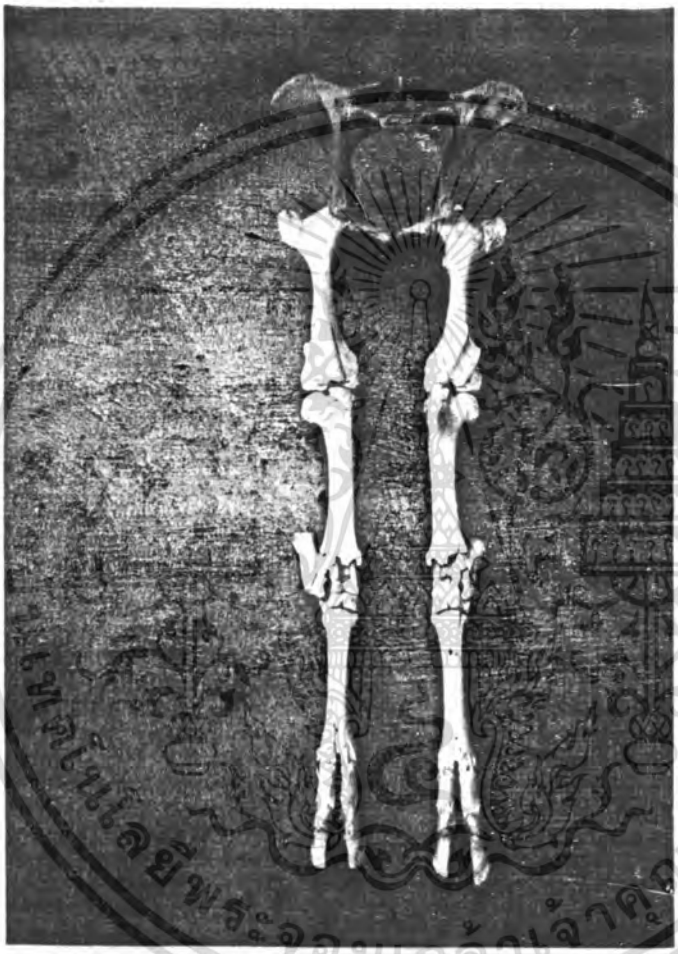

ภาพที่ 46 แสดงกระดูกขาหลัง (Pelvic limb) ที่ประกอบเสร็จสมบูรณ์

เอกสารนี้เป็นเอกสารที่สงวนไว้สำหรับการใช้งานเพื่อการศึกษาเท่านั้น ไม่อนุญาตให้นำไปใช้ประโยชน์ด้านการค้า ไม่ว่ากรณีใดๆ ทั้งสิ้น อีกทั้งห้ามมิให้ดัดแปลงเนื้อหา และต้องอ้างอิงถึงเจ้าของเอกสารทุกครั้งที่มีการนำไปใช้

3. การประกอบส่วนหัว มีวิธีการประกอบดังนี้

3.1 ติดฟันที่หลุดออกมาขณะต้มให้เข้าที่ให้หมดด้วยกาว

3.2 ประกบกระดูกขากรรไกรทั้งสองข้างข้าด้วยกันตรงรอยต่อ Symphyseal surface (ดังภาพที่ 45) แล้วใช้สว่านเจาะบริเวณข้าง ๆ รอยต่อข้างละ 3 รู ตามแนวรอยต่อ ใช้ลวดทองแดงร้อย แล้วมัดให้แน่นเพียง 2 รู บนและล่างเท่านั้น เว้นรูตรงกลางเอาไว้

3.3 นำกระดูกขากรรไกรไปประกบกับกระดูกกระโหลก ให้ฟันกรามบนล่างข้อนกันพอดี จากนั้นใช้สว่านเจาะรูบริเวณ Condylar process ของกระดูกขากรรไกรแต่ละข้าง ข้างละ 2 รู โดยเจาะให้ทะลุกระดูก Zygomatic process of temporal bone ซึ่งตำแหน่งที่อยู่ ดังภาพที่ 46 แล้วใช้ลวดทองแดงร้อยมัดให้แน่น

3.4 เจาะรูกระดูก Nasal bone, Frontal bone, Maxilla ซึ่งตำแหน่งที่อยู่ดังภาพที่ 47 จากนั้นใช้ลวดทองแดงร้อยแล้วมัดให้แน่นโดยตำแหน่งของรูที่เจาะ (ดังภาพที่ 48)

3.5 เจาะรูกระดูก Incisive bone ของกระโหลกข้างละ 2 รู ซึ่งตำแหน่งที่อยู่ดังภาพที่ 48 จากนั้นร้อยลวดทองแดงให้เป็นรูปตัวยู แล้วสอดผ่านรูทั้งสองที่เหลืออยู่ของกระดูกขากรรไกรซึ่งเจาะไว้แล้ว ผ่านรูที่เจาะของ Incisive bone ทางด้านล่างขึ้นข้างบน แล้ววกปลายลงข้างล่างทางรูที่สอง ใช้คีมดึงและมัดแต่ละข้างให้แน่น เพื่อยึดขากรรไกรไม่ให้ห้อยลง เสร็จแล้วจะได้กระโหลกที่สมบูรณ์ (ดังภาพที่ 50)

4. การประกอบกระดูกหาง ให้ใช้สว่านเจาะกระดูกหางแต่ละท่อนตามความยาวของกระดูก แล้วใช้ลวดทองแดงร้อยรูที่เจาะเอาไว้ของกระดูกหางเข้าด้วยกัน ทำให้ดูเหมือนลักษณะตามธรรมชาติ

5. การประกอบกระดูกซี่โครงติดกับกระดูกสันหลังอก ให้เจาะรูกระดูกสันหลังอก (Thoracic vertebrals) บริเวณรอยต่อที่ใช้ยึดติดกับกระดูกซี่โครง (Facets for tubercles of ribs) ทั้งสองข้าง ข้างละ 1 รู และเจาะรูกระดูกซี่โครงที่บริเวณรอยต่อ

เอกสารนี้เป็นเอกสารที่สงวนไว้สำหรับการใช้งานเพื่อการศึกษาเท่านั้น ไม่อนุญาตให้นำไปใช้ประโยชน์ด้านการค้า ไม่ว่ากรณีใดๆ ทั้งสิ้น อีกทั้งห้ามมิให้ดัดแปลงเนื้อหา และต้องอ้างอิงถึงเจ้าของเอกสารทุกครั้งที่มีการนำไปใช้

กับกระดูกสันหลังอก ซึ่งตำแหน่งแสดงไว้ในภาพที่ 51 รวมทั้งเจาะบริเวณเหนือปลายกระดูกซี่โครงแต่ละซี่ขึ้นมาประมาณ 0.5 เซ็นติเมตร ซี่ละ 1 รู ซึ่งจะใช้เป็นรูผูกลวดทองแดงติดกับกระดูกอก จากนั้นใช้ลวดทองแดงร้อยรูที่จาะเอาไว้ มัดให้กระดูกซี่โครงแต่ละซี่ติดกับกระดูกสันหลังอกแต่ละข้อจนครบ สำหรับกระดูกสันหลังส่วนคอและส่วนเอวไม่ต้องทำอะไร เพียงแต่นำมาวางเรียงกันตามลำดับให้ง่ายต่อการร้อยเข้าเหล็กสอดแกนกลาง

6. จัดทำแท่นไม้รองรับโครงกระดูกขนาดกว้าง 75 เซ็นติเมตร ยาว 170 เซ็นติเมตร และสูง 15 เซ็นติเมตร จากนั้นนำกระดูกสันหลังทั้งหมดมาเรียงต่อกัน (ดังภาพที่ 52) แล้ววัดระยะห่างระหว่างกึ่งกลางกระดูกสันหลังอกข้อที่ 3 กับกึ่งกลางกระดูกเอวข้อที่ 6 นำระยะห่างที่วัดได้มาเจาะรูบนแท่นไม้ เพื่อใช้เป็นที่ยึดเหล็กค้ำโครงกระดูกให้ติดกับแท่น เสร็จแล้วให้ทาแซล็ค 3 ครั้ง

7. จัดทำเหล็กค้ำโครงและเหล็กสอดแกนกลาง โดยใช้เหล็กเส้นขนาด 6 หุน สำหรับทำเป็นเหล็กค้ำโครงกระดูกส่วนหน้าและส่วนหลัง ซึ่งจะมีความยาวดังนี้

ความยาวของเหล็กค้ำโครงกระดูกส่วนหน้าเท่ากับความยาวที่วัดได้จากระยะห่างระหว่างปลายกระดูกคอข้อที่ 1 ถึงกึ่งกลางกระดูกซี่โครงซี่ที่ 3 บวกความยาวที่วัดได้ทั้งหมดของกระดูกคอรวมกับกระดูกสันหลังอก

ความยาวของเหล็กค้ำโครงกระดูกส่วนหลังเท่ากับความยาวที่วัดได้ทั้งหมดของกระดูกคอรวมกับกระดูกสันหลังอก

โดยปลายข้างหนึ่งของเหล็กค้ำโครงกระดูกทั้งสองจะเชื่อมต่อกับเหล็กดัดรูปตัวยูซึ่งสูง 10 เซ็นติเมตร ส่วนปลายอีกข้างหนึ่งจะทำเกลียวประมาณ 10 เซ็นติเมตร จากนั้นนำเหล็กค้ำโครงกระดูกส่วนหน้าไปดัด โดยวัดจากปลายรูปตัวยูลงมา 30 เซ็นติเมตร แล้วดัดให้งอหักมุม 90° จากนั้นวัดระยะเท่ากับความยาวที่วัดได้จากระยะห่างระหว่างปลายกระดูกคอข้อที่ 1 ถึงกึ่งกลางกระดูกซี่โครงซี่ที่ 3 แล้วดัดให้งอหักมุมอีก 90 โดยหักมุมตรงข้ามกับครั้งแรก เสร็จแล้วจะได้เหล็กค้ำโครงกระดูก (ดังภาพที่ 53) สำหรับเหล็กสอดแกนกลางจะใช้เหล็กสันขนาด 4 หุน โดยจะตัดให้มีความยาว ดังนี้

เอกสารนี้เป็นเอกสารที่สงวนไว้สำหรับการใช้งานเพื่อการศึกษาเท่านั้น ไม่อนุญาตให้นำไปใช้ประโยชน์ด้านการค้า ไม่ว่ากรณีใดๆ ทั้งสิ้น อีกทั้งห้ามมิให้ดัดแปลงเนื้อหา และต้องอ้างอิงถึงเจ้าของเอกสารทุกครั้งที่มีการนำไปใช้

ความยาวของเหล็กสอดแกนกลางเท่ากับความยาวทั้งหมดของกระดูกสันหลังอก, คอและเอวรวมกันบวกความยาวที่เผื่อไว้สำหรับค้ำกระดูกกระโหลกประมาณ 25-30 เซ็นติเมตรบวกความยาวที่เผื่อไว้สำหรับใส่ยึดกับกระดูกก้นกบประมาณ 10 เซ็นติเมตร

เมื่อตัดเหล็กได้ขนาดตามต้องการแล้วให้ดัดเหล็กให้โค้งงอเหมือนธรรมชาติของการเรียงตัวของแนวกระดูกสันหลัง (Vertebral columns) ดังภาพที่ 53

7. การประกอบขึ้นเป็นโครงร่าง

1. นำเหล็กค้ำโครงมายึดเข้ากับฐานที่เจาะรูไว้ โดยใช้สกูรร้อยเกลียวของเหล็กค้ำโครงที่โผล่อยู่ใต้ฐานก่อนยึดเหล็กค้ำโครงส่วนหน้ากับฐาน ให้เจาะรูกระดูกอกบริเวณตรงกลางระหว่าง Costal cartilage ซี่ ที่ 3 ทั้งสองซี่กับเจาะรูที่ปลาย Costal cartilage แต่ละซี่ (ใช้ยึดกับกระดูกซี่โครง) แล้วนำมาสวมเข้ากับเหล็กค้ำโครงพร้อมกับใส่แผ่นยางและตัวรัดรองใต้กระดูกอก ซึ่งตัวรัดสามาระที่จะปรับระดับขึ้นลงตามต้องการได้

2. นำแนวกระดูกสันหลังทั้งหมดมาสวมเข้าไปในเหล็กสอดแกนกลาง โดยเรียงจากกระดูกเอว, อก และคอตามลำดับ จากนั้นนำไปพาดระหว่างเหล็กค้ำโครงทั้งสอง

3. ปรับ ระดับของกระดูกอกขึ้นลงให้ส่วนปลายของ Costal cartilage แตะกับส่วนปลายของกระดูกซี่โครงแต่ละซี่พอดี จากนั้นใช้ลวดทองแดงร้อยสอดรูที่เจาะแล้วมัดติดกันด้วยคีม เสร็จแล้วให้ผลักส่วนหักของกระดูกซี่โครงแต่ละซี่เข้ากับร่องระหว่างกระดูกสันหลังอกแต่ละข้อ (Fecets for head of ribs) ทำให้กระดูกซี่โครงทั้งสองข้างโค้งตัวออกใกล้เคียงธรรมชาติ ตำแหน่งของ Fecets for head of ribs (ดังภาพที่ 54)

4. นำกระดูกส่วนขาหลังทั้งหมดมาสวมเข้ากับเหล็กสอดแกนกลางโดยให้เหล็กสอดเข้าช่อง Sarcal canal ของกระดูกก้นกบ (ดังภาพที่ 44) แล้วใช้ลวดเหล็กมัดกระดูกก้นกบให้ติดกับเหล็กสอดแกนกลาง โดยมัดตรงช่อง Pelvic sarcal feramina (ดังภาพที่ 44) แล้วโยงปลายลวดไปผูกติดกับเหล็กค้ำโครงส่วนหลัง เพื่อยึดกระดูกเชิงกรานให้ติดแน่นไม่หลุดหล่นและบีบให้แนวกระดูกสันหลังทั้งหมดติดกันแน่นขึ้น

เอกสารนี้เป็นเอกสารที่สงวนไว้สำหรับการใช้งานเพื่อการศึกษาเท่านั้น ไม่อนุญาตให้นำไปใช้ประโยชน์ด้านการค้า ไม่ว่ากรณีใดๆ ทั้งสิ้น อีกทั้งห้ามมิให้ดัดแปลงเนื้อหา และต้องอ้างอิงถึงเจ้าของเอกสารทุกครั้งที่มีการนำไปใช้

5. เจาะรูกระดูกหางข้อแรกกับกระดูกก้นกบข้อสุดท้าย แล้วใช้ลวดทองแดงมัดให้กระดูกหางติดกับกระดูกก้นกบ

6. นำกระดูกขาหน้าทั้งสองข้างมาทาบกับกระดูกซี่โครง จัดระยะความสูงให้พอดี จากนั้นเจาะรูกระดูก Scapula ให้ทะลุกระดูกซี่โครงซี่ที่ 4 แล้วใช้น็อตขันยึดติดกันให้แน่น

7. นำกระดูกกระโหลกมายึดติดกับกระดูกคอข้อแรก โดยเจาะรูแล้วใช้ลวดทองแดงผูกมัดให้แน่น

8. จัดวางขาให้ถูกต้องแล้วยึดขาทั้งสี่ข้างกับพื้นแท่นด้วยตะปูเกลียว เพื่อไม่ให้ขาเคลื่อนไหวไปมา

9. ทำขื่อติดกระดูกส่วนต่าง ๆ ที่สำคัญ จากนั้นพ่นด้วยแล็คเกอร์ทับทั้งตัวอีกครั้ง

เอกสารนี้เป็นเอกสารที่สงวนไว้สำหรับการใช้งานเพื่อการศึกษาเท่านั้น ไม่อนุญาตให้นำไปใช้ประโยชน์ด้านการค้า ไม่ว่ากรณีใดๆ ทั้งสิ้น อีกทั้งห้ามมิให้ดัดแปลงเนื้อหา และต้องอ้างอิงถึงเจ้าของเอกสารทุกครั้งที่มีการนำไปใช้



ภาพที่ 47 แสดงส่วนประกอบต่าง ๆ ของกระดูกกระโหลกหัว (Skull) ของโค (ด้านหน้า)

(เชิดชัย และ เลอชาติ, 2528)

เอกสารนี้เป็นเอกสารที่สงวนไว้สำหรับการใช้งานเพื่อการศึกษาเท่านั้น ไม่อนุญาตให้นำไปใช้ประโยชน์ด้านการค้า ไม่ว่ากรณีใดๆ ทั้งสิ้น อีกทั้งห้ามมิให้ดัดแปลงเนื้อหา และต้องอ้างอิงถึงเจ้าของเอกสารทุกครั้งที่มีการนำไปใช้

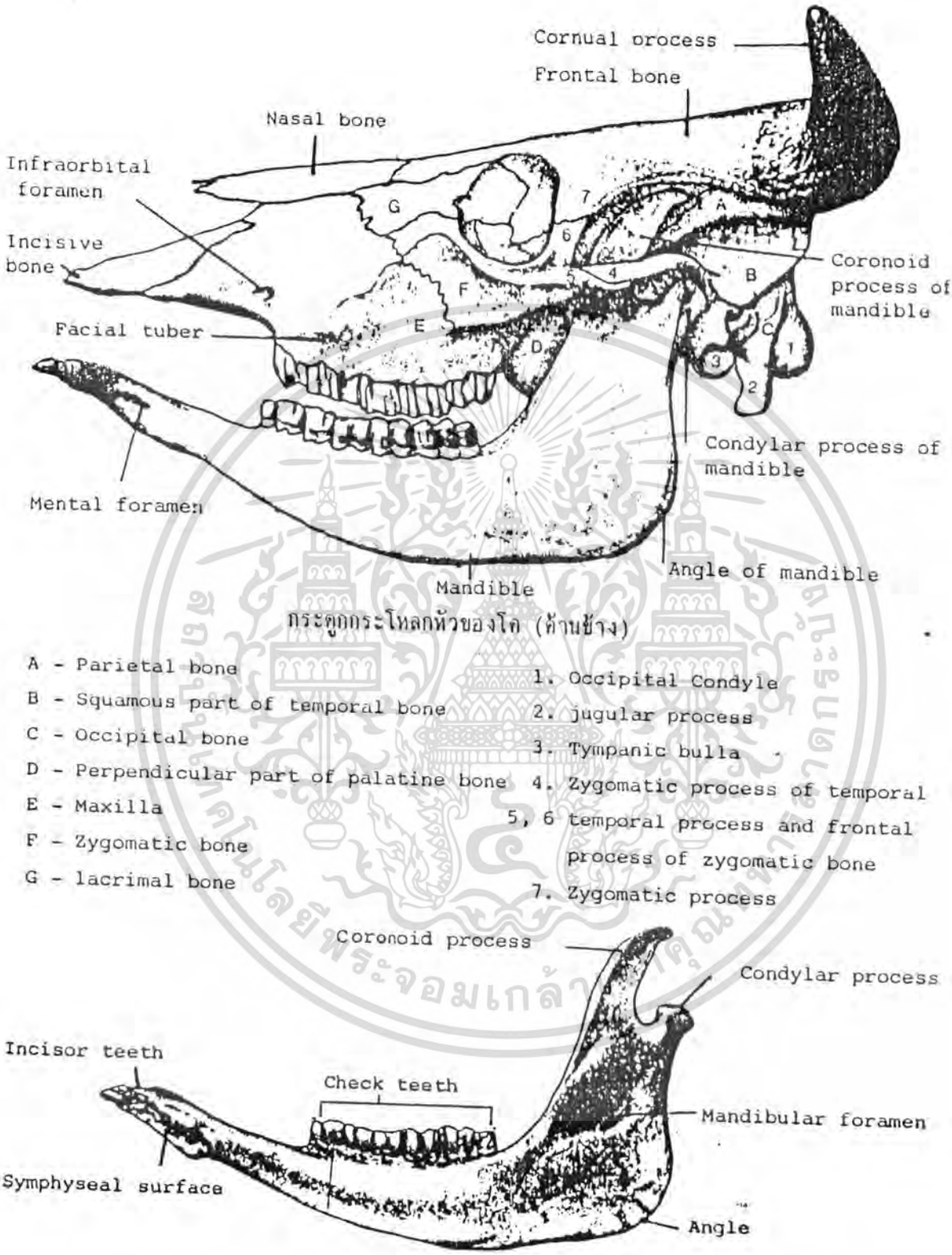

ภาพที่ 48 แสดงส่วนประกอบต่าง ๆ ของกระดูกกระโหลกหัว (Skull)ของโค (ด้านข้าง) และส่วนประกอบของกระดูกขากรรไกร (Mandible) (ด้านขวา) (เชิดชัย และ เลอชาติ, 2528)

เอกสารนี้เป็นเอกสารที่สงวนไว้สำหรับการใช้งานเพื่อการศึกษาเท่านั้น ไม่อนุญาตให้นำไปใช้ประโยชน์ด้านการค้า ไม่ว่ากรณีใดๆ ทั้งสิ้น อีกทั้งห้ามมิให้ดัดแปลงเนื้อหา และต้องอ้างอิงถึงเจ้าของเอกสารทุกครั้งที่มีการนำไปใช้

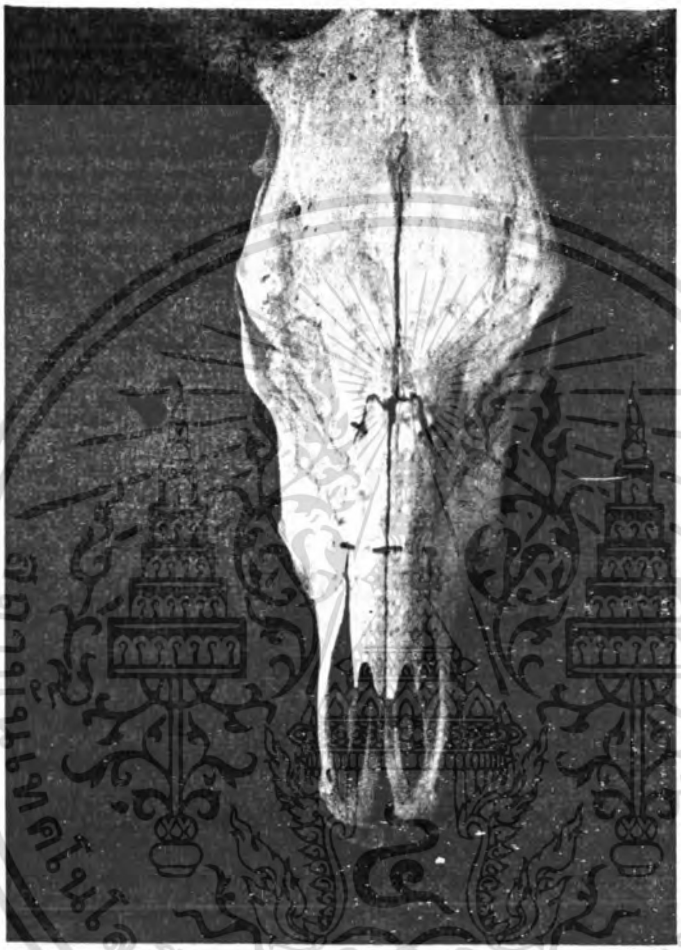

ภาพที่ 49 แสดงตำแหน่งการใช้ลวดทองแดงยึดกระดูกจมูก (Nasal bone) ให้ติดกับกระดูกกระโหลก (Skull)

เอกสารนี้เป็นเอกสารที่สงวนไว้สำหรับการใช้งานเพื่อการศึกษาเท่านั้น ไม่อนุญาตให้นำไปใช้ประโยชน์ด้านการค้า ไม่ว่ากรณีใดๆ ทั้งสิ้น อีกทั้งห้ามมิให้ดัดแปลงเนื้อหา และต้องอ้างอิงถึงเจ้าของเอกสารทุกครั้งที่มีการนำไปใช้



ภาพที่ 50 แสดงกระดูกส่วนกระโหลก (Skull) ที่ประกอบเสร็จสมบูรณ์

เอกสารนี้เป็นเอกสารที่สงวนไว้สำหรับการใช้งานเพื่อการศึกษาเท่านั้น ไม่อนุญาตให้นำไปใช้ประโยชน์ด้านการค้า ไม่ว่ากรณีใดๆ ทั้งสิ้น อีกทั้งห้ามมิให้ดัดแปลงเนื้อหา และต้องอ้างอิงถึงเจ้าของเอกสารทุกครั้งที่มีการนำไปใช้

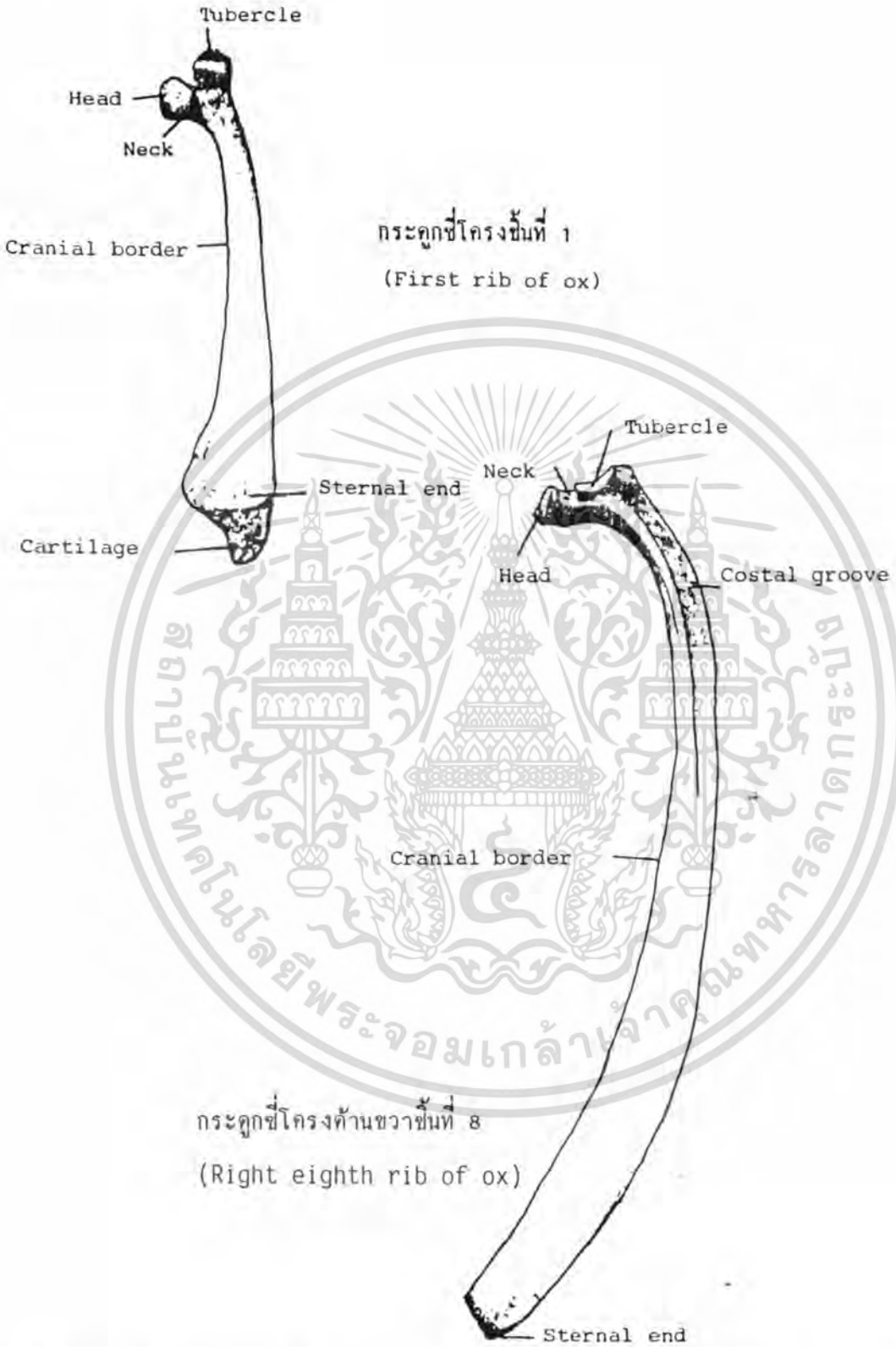

ภาพที่ 51 แสดงส่วนประกอบต่าง ๆ ของกระดูกซี่โครง (Ribs)ของโค (เชิดชัย และ เสถียร, 2528)

เอกสารนี้เป็นเอกสารที่สงวนไว้สำหรับการใช้งานเพื่อการศึกษาเท่านั้น ไม่อนุญาตให้นำไปใช้ประโยชน์ด้านการค้า ไม่ว่ากรณีใดๆ ทั้งสิ้น อีกทั้งห้ามมิให้ดัดแปลงเนื้อหา และต้องอ้างอิงถึงเจ้าของเอกสารทุกครั้งที่มีการนำไปใช้



ภาพที่ 52 แสดงการเรียงแนวกระดูกสันหลังทั้งหมด (Vertebral columns) เพื่อวัดระยะต่าง ๆ ที่จะใช้สำหรับเจาะรูยึดเหล็กค้ำโครง และจัดทำเหล็กค้ำโครงส่วนหน้าและส่วนหลังกับเหล็กสอดแกนกลาง

เอกสารนี้เป็นเอกสารที่สงวนไว้สำหรับการใช้งานเพื่อการศึกษาเท่านั้น ไม่อนุญาตให้นำไปใช้ประโยชน์ด้านการค้า ไม่ว่ากรณีใดๆ ทั้งสิ้น อีกทั้งห้ามมิให้ดัดแปลงเนื้อหา และต้องอ้างอิงถึงเจ้าของเอกสารทุกครั้งที่มีการนำไปใช้



ภาพที่ 53 แสดงขนาดและความยาวของเหล็กค้ำโครงกระดูก [illegible]

A = ความยาวที่วัดได้ทั้งหมดของกระดูกกอรวมกับกระดูก[illegible]

C = [illegible]

เอกสารนี้เป็นเอกสารที่สงวนไว้สำหรับการใช้งานเพื่อการศึกษาเท่านั้น ไม่อนุญาตให้นำไปใช้ประโยชน์ด้านการค้า ไม่ว่ากรณีใดๆ ทั้งสิ้น อีกทั้งห้ามมิให้ดัดแปลงเนื้อหา และต้องอ้างอิงถึงเจ้าของเอกสารทุกครั้งที่มีการนำไปใช้

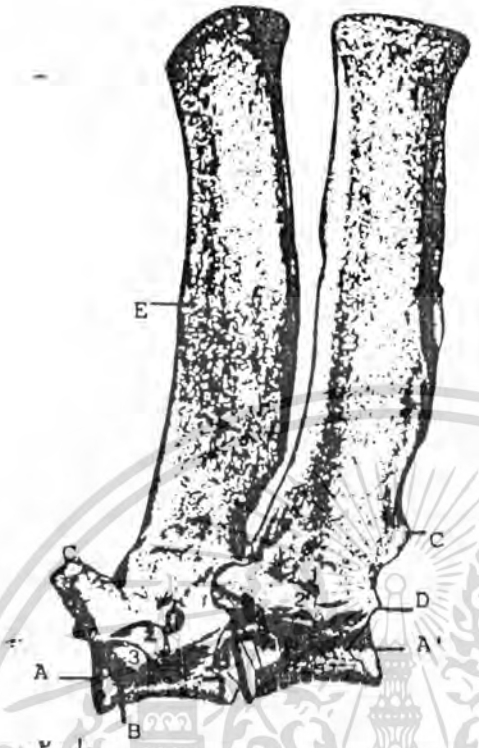

กระดูกไขสันหลังส่วนอกชิ้นที่ 2 และ 3 ของ (Second and third thoracic vertebrae)

A,A' cranial and caudal ends of bodies
B facets for heads of ribs
C articular processes
D facet for head of rib
E Spinous process
1,1' foramina of arches
2,2' transverse processes
3 facets for tubercles of ribs



กระดูกไขสันหลังส่วนเอวชิ้นที่ 4 ของโค (Fourth lumbar vertebra)

ภาพที่ 54 แสดงส่วนประกอบต่าง ๆ ของกระดูกไขสันหลังส่วนอก (Thoracic Vertebrae) ของโค (เชิดชัย และ เลอชาติ, 2528)

เอกสารนี้เป็นเอกสารที่สงวนไว้สำหรับการใช้งานเพื่อการศึกษาเท่านั้น ไม่อนุญาตให้นำไปใช้ประโยชน์ด้านการค้า ไม่ว่ากรณีใดๆ ทั้งสิ้น อีกทั้งห้ามมิให้ดัดแปลงเนื้อหา และต้องอ้างอิงถึงเจ้าของเอกสารทุกครั้งที่มีการนำไปใช้

ผลที่ได้รับ

การจัดประกอบโครงกระดูกครั้งนี้ ผลที่ได้รับจะเน้นหนักในเรื่องการใช้เป็นอุปกรณ์การศึกษา เพื่อให้นักศึกษาที่เรียนวิชาที่เกี่ยวกับระบบกายวิภาคศาสตร์สามารถเรียนได้อย่างเข้าใจยิ่งขึ้น เพราะมีโครงร่างของจริงเป็นอุปกรณ์การเรียนอย่างดี ส่วนผลที่จะติดตามมาอีกคือ เป็นการช่วยประหยัดค่าใช้จ่ายที่จะต้องจัดซื้ออุปกรณ์การสอน ซึ่งมีราคาที่แพงมากและยังเป็นแนวทางให้กับผู้พบเห็นที่คิดจะไปทำการประกอบโครงกระดูกไว้กับสถาบันตัวเองต่อไป

เอกสารนี้เป็นเอกสารที่สงวนไว้สำหรับการใช้งานเพื่อการศึกษาเท่านั้น ไม่อนุญาตให้นำไปใช้ประโยชน์ด้านการค้า ไม่ว่ากรณีใดๆ ทั้งสิ้น อีกทั้งห้ามมิให้ดัดแปลงเนื้อหา และต้องอ้างอิงถึงเจ้าของเอกสารทุกครั้งที่มีการนำไปใช้

ปัญหาและข้อเสนอแนะ

1. สัตว์อายุน้อย โครงสร้างของกระดูกจะโปร่งบาง ทำให้ผุได้ง่ายเมื่อเวลาต้มและเก็บรักษา

2. การต้มกระดูก ควรใช้ผ้าขาวบางห่อเป็นส่วน ๆ เพื่อป้องกันการสูญหายของกระดูกชิ้นเล็ก ๆ

3. การเลือกกระดูก ต้องระมัดระวังให้มาก เพราะอาจมีกระดูกชิ้นเล็ก ๆ ติดไปกับเศษเนื้อได้

4. กระดูกทุกส่วนควรทำเครื่องหมายไว้เพื่อสะดวกต่อการต่อ

5. กระดูกส่วนอก (Sternum) และกระดูกลิ้น (Hyoid bone) เมื่อเวลาต้มจะเปื่อยยุ่ยง่าย ควรแช่ด้วย formalinเข้มข้น 10% แล้วเอาไปตากแดด เพราะว่ามีโครงสร้างเป็นกระดูกอ่อน

6. การต่อประกอบโครงร่างควรทำเป็นส่วน ๆ แล้วค่อยนำมาประกอบติดกันเป็นตัว เพราะทำให้สะดวกและง่ายกว่า

7. กระดูกของสัตว์แต่ละชนิดหรือสัตว์ที่มีอายุต่างกัน จะมีโครงสร้างของกระดูกต่างกัน จึงไม่สามารถจะเจาะจงลงไปได้ว่าจะใช้โซดาไฟเท่าไรในการต้ม ฉะนั้นควรใช้แต่น้อย ๆ ก่อน หรือหลีกเลี่ยงโดยการใช้ผงซักฟอกแทนที่มีฤทธิ์อ่อนกว่า

8. การปรับเหล็กค้ำควรปรับพร้อมกันทั้งสองอันหน้าหลัง เพราะถ้าไม่พร้อมกันจะทำให้ลวดที่ผูกขาดหรือกระดูกชิ้นบาง ๆ จะแตกหักได้

9. เหล็กค้ำควรใช้เหล็ก 6 หุน เพราะทำให้แข็งแรงและสามารถรับน้ำหนักโครงร่างได้

10. การใช้โซดาไฟในการต้มกระดูก ผู้ปฏิบัติต้องระมัดระวังอันตราย และการใส่โซดาไฟในขณะต้มมากเกินไปและนานเกินไป จะทำให้กระดูกผุเสียหายได้

เอกสารนี้เป็นเอกสารที่สงวนไว้สำหรับการใช้งานเพื่อการศึกษาเท่านั้น ไม่อนุญาตให้นำไปใช้ประโยชน์ด้านการค้า ไม่ว่ากรณีใดๆ ทั้งสิ้น อีกทั้งห้ามมิให้ดัดแปลงเนื้อหา และต้องอ้างอิงถึงเจ้าของเอกสารทุกครั้งที่มีการนำไปใช้

11. ในขณะต้มกระดูกด้วยโซดาไฟ ผู้ต้มจะต้องอยู่ใกล้ชิดและหมั่นดูกระดูก อย่าให้ไฟอ่อนหรือแรงเกินไป ควรดูแลไฟให้แรงสม่ำเสมอตลอดเวลา

12. โคที่ใช้ในการทำควรเป็นโคที่สมบูรณ์หรือโคที่เป็นโรคที่ไม่เกี่ยวกับระบบกระดูก เพราะถ้าเป็นโรคที่เกียวกับกระดูก เช่น เป็นโรคไข้นม แคลเซียมในกระดูกถูกดึงออกมาใช้ทำให้กระดูกโคนี้ผุกร่อนได้ง่ายกว่าปกติ

13. การใช้สว่านเจาะรูแต่ละครั้ง ควรกะวัดระยะให้แน่นอน เพราะถ้าเจาะผิด กระดูกก็จะเป็นรูเพิ่มขึ้น ดูไม่สมบูรณ์

14. กระดูกที่ผุกร่อนหรือแตกหักเสียหาย แก้ไขได้โดยใช้ปูนปลาสเตอร์ผสมซ่อมแซมส่วนที่แตกหักหรือผุกร่อนไป เมื่อเวลาทาแล็คเกอร์ แล็คเกอร์จะช่วยยึดจับปูนให้ติดแน่นกับกระดูกมากขึ้น ดังนั้นระหว่างการทำให้ระมัดระวังทุกขั้นตอน เพราะกระดูกแต่ละชิ้นจะมีเพียงชุดเดียวเท่านั้น

15. หลังการต้มเสร็จแต่ละครั้ง ควรรอให้อุณหภูมิของกระดูกลดลงเท่าอุณหภูมิปกติก่อนแล้วค่อยนำมาล้าง เพราะอาจจะทำให้กระดูกแตกร้าวได้

16. การสังเกตว่า กระดูกไม่มีไขกระดูกเหลืออยู่ โดยนำกระดูกชิ้นนั้นมาส่องกับแดด ถ้ายังมีไขกระดูกเหลืออยู่ จะเกิดเป็นรอยทึบแสงและเมื่อดมดูจะมีกลิ่น ควรที่จะต้มต่อไปอีกสักครั้ง

17. ในการทำครั้งนี้ ไม่เจาะรูเพื่อใช้ลวดทองแดงยึดแนวกระดูกสันหลัง (Vertebral columns) ให้ติดกัน เพราะเป็นการเพิ่มรูบนกระดูก ทำให้ดูไม่สวยงามตามธรรมชาติ จะใช้วิธียึดหัวกระโหลกและกระดูกก้นกบไว้กับที่ ทำหน้าที่เป็นตัวบีบรัดให้แนวกระดูกสันหลังทั้งหมดติดแน่นกันเอง ด้วยแง่มุมของกระดูก ซึ่งจะให้ลักษณะเป็นธรรมชาติมากกว่าและยังช่วยลดขั้นตอนในการทำลงอีกด้วย

เอกสารนี้เป็นเอกสารที่สงวนไว้สำหรับการใช้งานเพื่อการศึกษาเท่านั้น ไม่อนุญาตให้นำไปใช้ประโยชน์ด้านการค้า ไม่ว่ากรณีใดๆ ทั้งสิ้น อีกทั้งห้ามมิให้ดัดแปลงเนื้อหา และต้องอ้างอิงถึงเจ้าของเอกสารทุกครั้งที่มีการนำไปใช้

18. สำหรับเหล็กค้ำโครงกระดูกและเหล็กสอดแกนกลาง ควรพ่นสีเคลือบเพื่อป้องกันการเกิดสนิม ทำให้เหล็กผุกร่อน รับน้ำหนักไม่ไหว เมื่อเก็บรักษาโครงกระดูกไว้เป็นเวลานาน ๆ

19. ในการทำครั้งนี้กระดูกผุกร่อนมาก ดังนั้นในการต่อกระดูก (Sternum) ให้เข้ากับกระดูกซี่โครงซี่ต่าง ๆ จะทำให้เกิดแรงดึงตามแรงโน้มถ่วงของโลก ซึ่งจะทำให้กระดูกซี่โครงเกิดแตกหักชำรุดเสียหายได้ จึงใช้อุปกรณ์รองรับกระดูกอก (Sternum) เพื่อเป็นการรองรับน้ำหนักและช่วยผ่อนแรงกระดูกอก

เอกสารนี้เป็นเอกสารที่สงวนไว้สำหรับการใช้งานเพื่อการศึกษาเท่านั้น ไม่อนุญาตให้นำไปใช้ประโยชน์ด้านการค้า ไม่ว่ากรณีใดๆ ทั้งสิ้น อีกทั้งห้ามมิให้ดัดแปลงเนื้อหา และต้องอ้างอิงถึงเจ้าของเอกสารทุกครั้งที่มีการนำไปใช้

เอกสารอ้างอิง

คลุ้ม วัชโรบล. 2518. ชีววิทยา. แผนกวิชาชีววิทยา, คณะวิทยาศาสตร์, จุฬาลงกรณ์-มหาวิทยาลัย, กรุงเทพ. 697 น.

เชาวน์ ชิโนรักษ์ และ พรรณี ชิโนรักษ์. 2529. ชีววิทยา เล่ม 1. แผนกวิชาชีววิทยา, คณะวิทยาศาสตร์, จุฬาลงกรณ์มหาวิทยาลัย, กรุงเทพ. 815 น.

_____. 2528. ชีววิทยา เล่ม 2. แผนกวิชาชีววิทยา, คณะวิทยาศาสตร์, จุฬาลงกรณ์มหาวิทยาลัย, กรุงเทพ. 837 น.

เชิดชัย รัตนเศรษฐกุล และ เลอชาติ บุญเอก. 2528. คู่มือปฏิบัติการกายวิภาคสัตว์เลี้ยง, ขอนแก่นการพิมพ์, ขอนแก่น. 131 น.

นงลักษณ์ สุทธิวนิช. 2519. คู่มือวิชาเนื้อสัตว์และผลิตภัณฑ์. ภาควิชาวิทยาศาสตร์การอาหาร, คณะเกษตรศาสตร์, มหาวิทยาลัยเกษตรศาสตร์. 137 น.

บุญธรรม จงเจริญ. 2524. การวิภาคศาสตร์ของสัตว์ที่เกี่ยวกับกระดูก. ภาควิชากายวิภาคศาสตร์, คณะสัตวแพทย์ศาสตร์, มหาวิทยาลัยเกษตรศาสตร์ (โรเนียว), กรุงเทพ. 32 น.

ยุทธนา พึ่งเพาะปลูก. 2524. เทคนิคการประกอบโครงกระดูกโค, ปัญหาพิเศษปริญญาตรี, ภาควิชาเทคโนโลยีการผลิตสัตว์, คณะเทคโนโลยีการเกษตร, สถาบันเทคโนโลยี-พระจอมเกล้าเจ้าคุณทหารลาดกระบัง.

สนั่น สุขวักน์. 2484. กายวิภาคศาสตร์และสรีรวิทยา. โรงพิมพ์อักษรสัมพันธ์, กรุงเทพ. 235 น.

สุชีพ แก้วมณี. 2526. เทคนิคการประกอบโครงกระดูกโค, ปัญหาพิเศษปริญญาตรี. ภาควิชาเทคโนโลยีการผลิตสัตว์, คณะเทคโนโลยีการเกษตร, สถาบันเทคโนโลยี-พระจอมเกล้าเจ้าคุณทหารลาดกระบัง

เอกสารนี้เป็นเอกสารที่สงวนไว้สำหรับการใช้งานเพื่อการศึกษาเท่านั้น ไม่อนุญาตให้นำไปใช้ประโยชน์ด้านการค้า ไม่ว่ากรณีใดๆ ทั้งสิ้น อีกทั้งห้ามมิให้ดัดแปลงเนื้อหา และต้องอ้างอิงถึงเจ้าของเอกสารทุกครั้งที่มีการนำไปใช้

Gatty, R., S. Sisson, and J. D. Grossman. 1975. The Anatomy of the Domestic Animal. Vol. 1. 5th ed. W.B. Saunders Company, Philadelphia. 1211 p.

เอกสารนี้เป็นเอกสารที่สงวนไว้สำหรับการใช้งานเพื่อการศึกษาเท่านั้น ไม่อนุญาตให้นำไปใช้ประโยชน์ด้านการค้า ไม่ว่ากรณีใดๆ ทั้งสิ้น อีกทั้งห้ามมิให้ดัดแปลงเนื้อหา และต้องอ้างอิงถึงเจ้าของเอกสารทุกครั้งที่มีการนำไปใช้

ภาคผนวก

เอกสารนี้เป็นเอกสารที่สงวนไว้สำหรับการใช้งานเพื่อการศึกษาเท่านั้น ไม่อนุญาตให้นำไปใช้ประโยชน์ด้านการค้า ไม่ว่ากรณีใดๆ ทั้งสิ้น อีกทั้งห้ามมิให้ดัดแปลงเนื้อหา และต้องอ้างอิงถึงเจ้าของเอกสารทุกครั้งที่มีการนำไปใช้

ภาพที่ 55 แสดงการเฉาะหนังออกจากกระโหลกศรีษะ (Skull) ของโค

เอกสารนี้เป็นเอกสารที่สงวนไว้สำหรับการใช้งานเพื่อการศึกษาเท่านั้น ไม่อนุญาตให้นำไปใช้ประโยชน์ด้านการค้า ไม่ว่ากรณีใดๆ ทั้งสิ้น อีกทั้งห้ามมิให้ดัดแปลงเนื้อหา และต้องอ้างอิงถึงเจ้าของเอกสารทุกครั้งที่มีการนำไปใช้



ภาพที่ 56 แสดงโครงร่างของกระดูกโคที่ประกอบเสร็จสมบูรณ์

เอกสารนี้เป็นเอกสารที่สงวนไว้สำหรับการใช้งานเพื่อการศึกษาเท่านั้น ไม่อนุญาตให้นำไปใช้ประโยชน์ด้านการค้า ไม่ว่ากรณีใดๆ ทั้งสิ้น อีกทั้งห้ามมิให้ดัดแปลงเนื้อหา และต้องอ้างอิงถึงเจ้าของเอกสารทุกครั้งที่มีการนำไปใช้

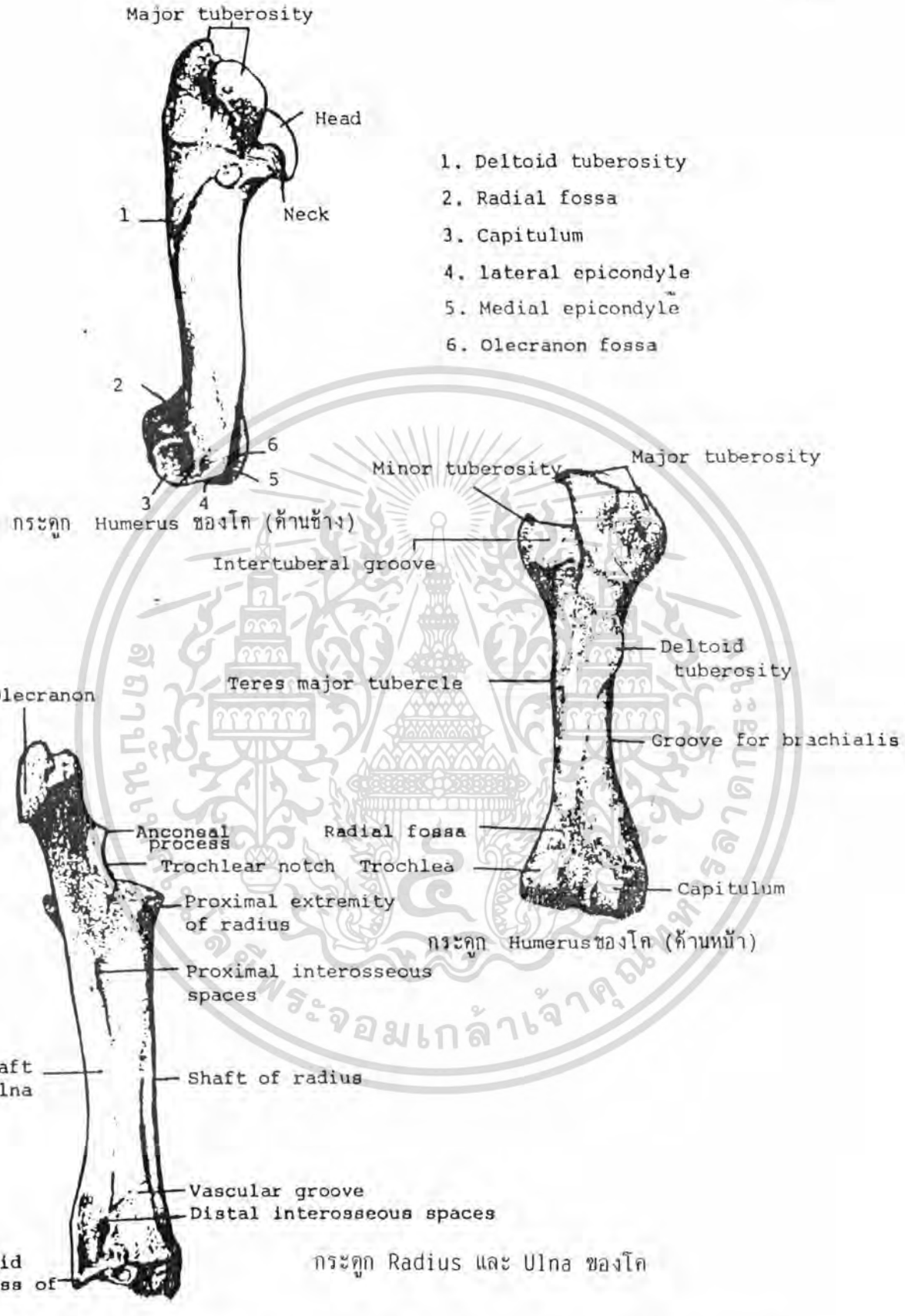

ภาพที่ 57 แสดงส่วนประกอบต่าง ๆ ของกระดูกต้นขาหน้า (Humerus) กับกระดูกขาหน้าท่อนล่าง (Radius) (เชิดชัย และ เลอชาติ, 2528)

เอกสารนี้เป็นเอกสารที่สงวนไว้สำหรับการใช้งานเพื่อการศึกษาเท่านั้น ไม่อนุญาตให้นำไปใช้ประโยชน์ด้านการค้า ไม่ว่ากรณีใดๆ ทั้งสิ้น อีกทั้งห้ามมิให้ดัดแปลงเนื้อหา และต้องอ้างอิงถึงเจ้าของเอกสารทุกครั้งที่มีการนำไปใช้

1,1'. Medial and lateral condyles of tibia
2. Nutrient forament
3. Lateral border
4. Distal extremity
5. Medial malleolus
6. Shaft of fibula

กระดูก Tibia และส่วนต้นของกระดูก

ภาพที่ 58 แสดงส่วนประกอบต่าง ๆ ของกระดูกขาหลังท่อนล่าง (tibia) ของโค (เชิดชัย และ เลอชาติ, 2528)

เอกสารนี้เป็นเอกสารที่สงวนไว้สำหรับการใช้งานเพื่อการศึกษาเท่านั้น ไม่อนุญาตให้นำไปใช้ประโยชน์ด้านการค้า ไม่ว่ากรณีใดๆ ทั้งสิ้น อีกทั้งห้ามมิให้ดัดแปลงเนื้อหา และต้องอ้างอิงถึงเจ้าของเอกสารทุกครั้งที่มีการนำไปใช้

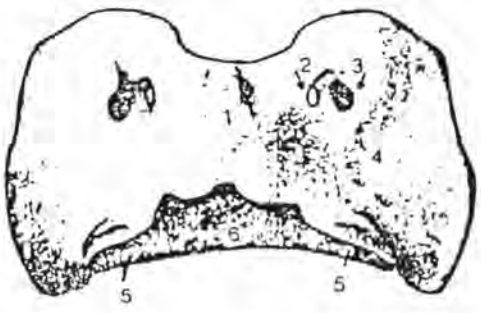

1. Dorsal tubercle
2. Lateral vertebral foramen
3. alar foramen
4. Transverse process
5. Caudal articular surfaces
6. Ventral arch

กระดูกไขสันหลังส่วนคอชิ้นที่หนึ่งของโค (Atlas of ox)

1. Body
2. Ventral crest
3. Cranial articular process
4. Caudal articular process
5. Dens
6. Arch
7. lateral vertebral foramen
8. transverse process
9. Transverse foramen
10. Spinous process

กระดูกไขสันหลังส่วนคอชิ้นที่ 2 ของโค (Axis of ox)

1. Spinous process
2,2' Cranial and caudal articular processes
3,3' ends of body
4,4' Transverse process
5. Transverse foramen
6. Ventral crest

กระดูกไขสันหลังส่วนคอชิ้นที่ 3 ของโค (Third cervical vertebra)

ภาพที่ 59 ก. แสดงส่วนประกอบของกระดูกไขสันหลังส่วนคอชิ้นที่ 1, 2 และ 3 ของโค (Atlas, Axis and Third cervical vertebra)

(เชิดชัย และ เลอชาติ, 2528)

เอกสารนี้เป็นเอกสารที่สงวนไว้สำหรับการใช้งานเพื่อการศึกษาเท่านั้น ไม่อนุญาตให้นำไปใช้ประโยชน์ด้านการค้า ไม่ว่ากรณีใดๆ ทั้งสิ้น อีกทั้งห้ามมิให้ดัดแปลงเนื้อหา และต้องอ้างอิงถึงเจ้าของเอกสารทุกครั้งที่มีการนำไปใช้

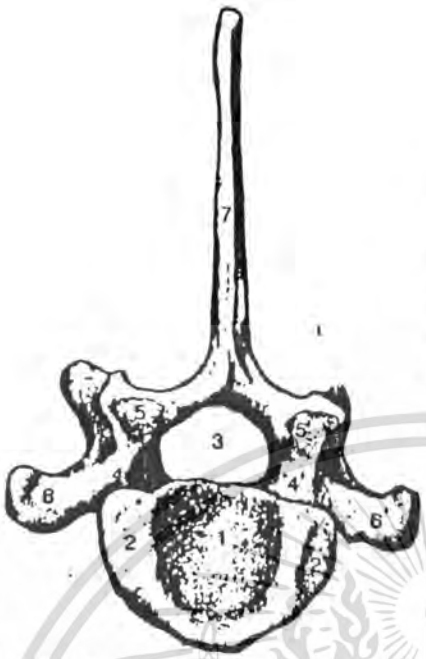

1. Caudal cavity of body
2,2' facets for head of first rib
3. Vertebral foramen
4,4' arch
5,5' Caudal articular processes
6,6' Transverse processes
7. Spinous process

กระดูกไขสันหลังส่วนคอชิ้นที่ 7 ของโค (Seventh cervical vertebra of ox)

1. Caudal cavity of body
2. Vertebral foramen
3. Arch
4,4' Caudal articular processes
5. Cranial articular process
6,6' lateral branches of transverse processes
7,7' Ventral laminae of transverse processes
8. Transverse foramen
9. Spinous process

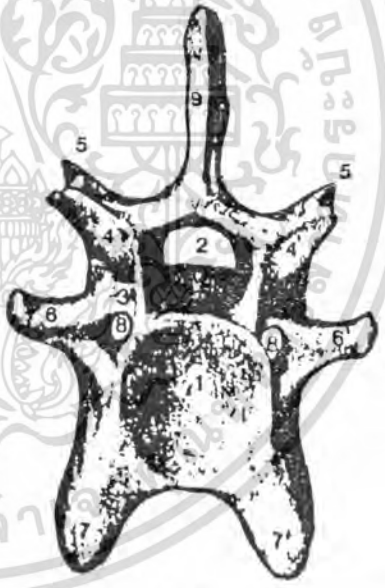

กระดูกไขสันหลังส่วนคอชิ้นที่ 6 ของโค
(Sixth cervical vertebra)

ภาพที่ 60 ข. แสดงส่วนประกอบของกระดูกไขสันหลังส่วนคอชิ้นที่ 6 และ 7 ของโค (เชิดชัย และ เลอชาติ, 2528)

เอกสารนี้เป็นเอกสารที่สงวนไว้สำหรับการใช้งานเพื่อการศึกษาเท่านั้น ไม่อนุญาตให้นำไปใช้ประโยชน์ด้านการค้า ไม่ว่ากรณีใดๆ ทั้งสิ้น อีกทั้งห้ามมิให้ดัดแปลงเนื้อหา และต้องอ้างอิงถึงเจ้าของเอกสารทุกครั้งที่มีการนำไปใช้

1 Manubrium
2 Manubriosternal synovial articulation
3 Costal cartilage
4 Costochondral junction
5 fifth rib
6 xiphoid cartilage

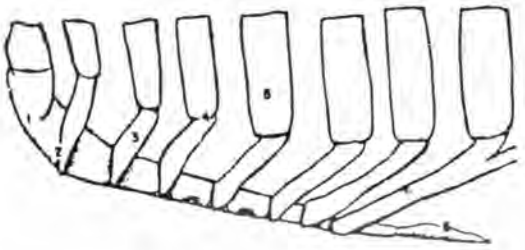

กระดูกอกของโค (lateral view)

1 Manubrium
2 Manubriosternal synovial articulation
3 Costal cartilage
4 Costochondral junction
5 Fifth rib
6 Xiphoid cartilage

กระดูกอกของโค (Dorsal view)

ภาพที่ 61 แสดงส่วนประกอบของกระดูกอก (Sternum) ของโค (เชิดชัย และ เลอชาติ, 2528)

เอกสารนี้เป็นเอกสารที่สงวนไว้สำหรับการใช้งานเพื่อการศึกษาเท่านั้น ไม่อนุญาตให้นำไปใช้ประโยชน์ด้านการค้า ไม่ว่ากรณีใดๆ ทั้งสิ้น อีกทั้งห้ามมิให้ดัดแปลงเนื้อหา และต้องอ้างอิงถึงเจ้าของเอกสารทุกครั้งที่มีการนำไปใช้

ภาพที่ 62 แสดงระบบโครงร่างของโค (ชูศักย์ และ เลอ ทำให้, 2528)

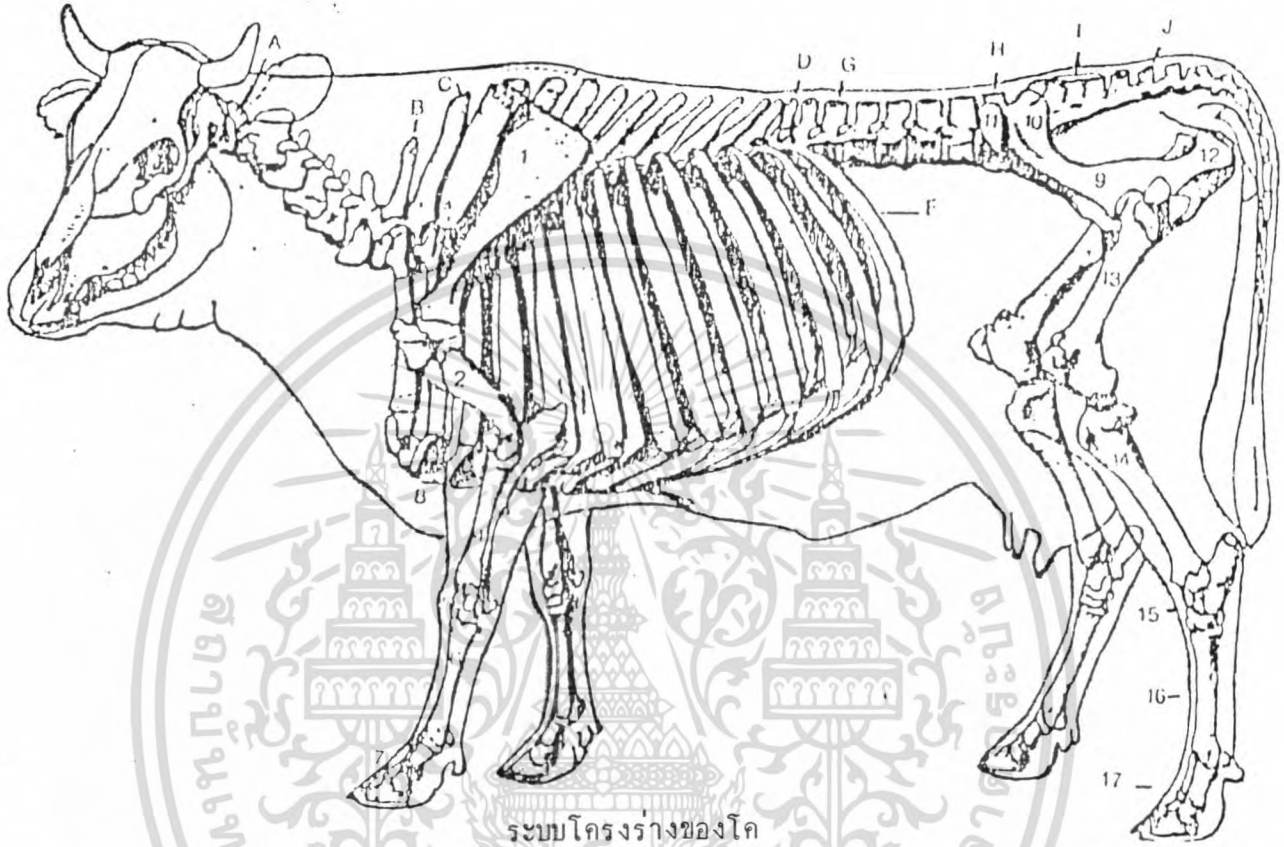

ระบบโครงร่างของโค

1. Scapula
2. Humerus
3. Ulna
4. Radius
5. Carpus
6. Metacarpus
7. Phalanges
8. Sternum
9. Ilium
10. Sacral tuber
11. Coxal tuber
12. Ischiatic tuber
13. Femur
14. Tibia
15. Tarsus
16. Metatarsus
17. Phalanges

A. Atlas
B. Seventh cervical vertebra
C. First thoracic vertebra
D. Twelfth thoracic vertebra
F. Last rib
G. First lumbar vertebra
H. Last lumbar vertebra
I. Sacrum
J. First coccygeal vertebra

สถาบันเทคโนโลยีพระจอมเกล้าเจ้าคุณทหารลาดกระบัง